



طب پوهنځی

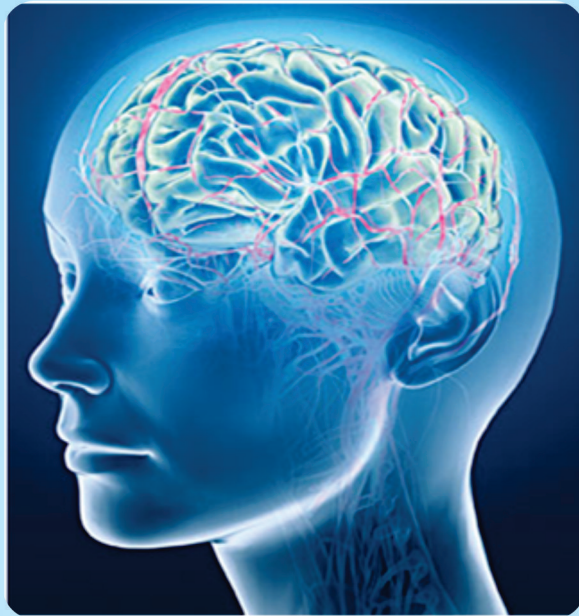عصبي تاريخچه، فزيکي انځوريزي
او لابراتواري کتنې

Neurological History, Physical
Laboratory Examination & Imagine

پوهندوی جهان شاه تڼی
۱۳۹۶

DVD's Version

عصبي تاريخچه، فزيکي انځوريزي او لابراتواري کتنې



پوهندوی جهان شاه تڼی



۱۳۹۶

پلورل منع دی

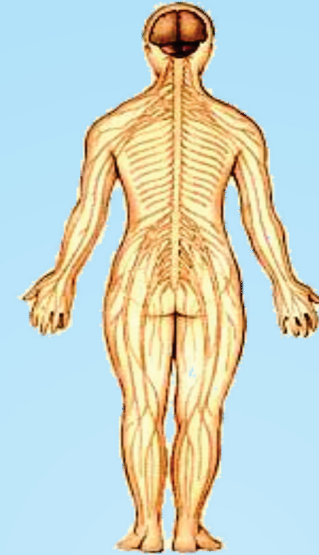

Shaikh Zayed University, Khost, Medical Faculty

Afghanic

Assist Prof Jahanshah Tany

Neurological History, Physical Laboratory Examination & Imaging



ISBN 978-9936-633-01-8



9 789936 633018

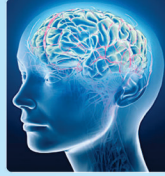Not For Sale

2017

عصبي تاريخچه، فزيكي انځورې
او لابراتواري کتنې

پوهندوی جهان شاه تني

افغانتيک
Afghanic



Pashto PDF
2017



Neurological History, Physical
Laboratoy Examination & Imagine

Assist Prof Jahanshah Tany

Download:

www.ecampus-afghanistan.org

بسم الله الرحمن الرحيم

عصبي تاريخچه، فزيكي انخوري زي او لابراتواري کتبي

پوهندوی جهان شاه تبي

عصبي تاريخچه، فزيكي انځوريزي او لابراتواري کتنې
پوهندوی جهان شاه تڼی

شیخ زاید پوهنتون، خوست، طب پوهنځی

www.szu.edu.af

۱۳۹۶

۱۰۰۰

۲۳۹

www.ecampus-afghanistan.org

افغانستان تایمز مطبعه، کابل، افغانستان

د کتاب نوم

لیکوال

خپزندوی

ویب پاڼه

د چاپ کال

چاپ شمېر

مسلسل نمبر

ډاونلوډ

چاپ ځای



د تدریسي کتابونو د چاپولو لپاره له مور سره اړیکه ونیسئ:

ډاکتر یحیی وردک، د لوړو زده کړو وزارت، کابل

تیلیفون ۰۷۵۶۰۱۴۶۴۰

ایمیل textbooks@afghanic.de

د چاپ ټول حقوق له مؤلف سره خوندي دي.

ای اس بی ان ۵-۰۲-۶۳۳-۹۹۳۶-۹۷۸

تقریظ

د بناغلي پوهندوی دوکتور جهان شاه تني د (عصبي تاريخچي، فزيکي، لابراتواري او انځوريزو کتنو) په نوم ليکل شوی کتاب مي چي له بېلابېلو د ډاډ وړ سرچينو راټول، ژباړل او ليکل شوی دی سر ترپايه ولوست، کتاب چي د ناروغيو د تشخيص په موخه په تفصيل سره مشاهده اخيستل، دارتيا وړ لابراتواري او د انځوريزو کتنو لارښودني په کې کښل شوي او په اووڅپرکيو او (۱۰۶) مخونو کې داسي ترتيب شوی دی چي هرڅپرکی په پيل کې د خپلي منځپانگي وړ پېژندنه او د څپرکي په وروستی برخه کې د منځپانگي د بنسټيزو ټکو تر سرليک لاندې لنډيز لري چي وروسته د څپرکي په اړوند پوښتنو پای مومي. زه د پوهندوی دوکتور جهان شاه تني زيار ستايم او د درسي مرستندوی کتاب په حيث يي د طب پوهنځي محصلانو ته لوستل اړين او گټور بولم نو ځکه له خپرندويه موسساتو غواړم چي چاپ او نشر يي کړي او ليکونکي ته يي په راتلونکي کې نور زيات برياليتوبونه غواړم!

په درانښت

پوهاند دوکتور نجيب الله امرخېل

د کابل طبي پوهنتون د عمومي جراحي ډيپارټمنت غړی

تقریظ

د ښاغلي پوهندوی دوکتور جهان شاه تڼي د (عصبي تاريخچي، فزيکي، لابراتواري او انځوريزو کتنو) په نوم ليکل شوی کتاب مې چې له بېلابېلو د ډاډ وړ سرچينو راټول، ژباړل او ليکل شوی دی سر ترپايه ولوست، کتاب چې د ناروغيو د تشخيص په موخه په تفصيل سره مشاهده اخيستل، دارتيا وړ لابراتواري او د انځوريزو کتنو لارښودني په کې کښل شوي او په اووڅپرکيو او (۱۰۶) مخونو کې داسې ترتيب شوی دی چې اړين انځورونه، جدولونه په وړ ځايونو کې ځای پر ځای او د رېفرېنس شمېرې په متن کې ليکل شوي دي. هرڅپرکي يې په پيل کې د خپلې منځپانگې وړ پېژندنه او د څپرکي په وروستۍ برخه کې د منځپانگې د بنسټيزو ټکو تر سرليک لاندې لنډيز لري چې وروسته د څپرکي په اړوند پوښتنو پای مومي. زه د پوهندوی دوکتور جهان شاه تڼي زيار ستايم او د درسي مرستندوی کتاب په حيث يې د طب پوهنځي محصلانو او ځوانو ډاکترانو ته يې لوستل اړين او گټور بولم نوځکه له خپرندويه ټولنو غواړم چې دا کتاب چاپ او خپور کړي او د چاپ او خپرېدو وړ يې گڼم. ليکونکي ته يې په راتلونکي کې نور زيات برياليتوبونه غواړم!

په درانښت

پوهاند دوکتور گل سالم شرافت

د شيخ زايد پوهنتون د بيولوژي او کيميا دپارتمنت مشر

تقریظ

د بناغلي پوهندوی دوکتور جهان شاه تني د (عصبي تاريخچي، فزيکي، لابراتواري او انخوريزو کتنو) په نوم ليکل شوی کتاب مې چې له بېلابېلو د ډاډ وړ سرچينو راټول، ژباړل او ليکل شوی دی سر ترپايه ولوست، کتاب چې د ناروغيو د تشخيص په موخه په تفصيل سره مشاهده اخيستل، دارتيا وړ لابراتواري او د انخوريزو کتنو لارښودني په کې کښل شوي او په اووڅپرکيو او (۱۰۶) مخونو کې داسې ترتيب شوی دی چې اړين انخورونه، جدولونه په وړ ځايونو کې ځای پر ځای او د رېفرېنس شمېرې په متن کې ليکل شوي دي. هرڅپرکی يې په پيل کې د خپلې منځپانگې وړ پېژندنه او د څپرکي په وروستی برخه کې د منځپانگې د بنسټيزو ټکو تر سرليک لاندې لنډيز لري چې وروسته د څپرکي په اړوند پوښتنو پای مومي. زه د پوهندوی دوکتور جهان شاه تني زيار ستايم او د درسي مرستندوی کتاب په حيث يې د طب پوهنځي محصلانو او ځوانو ډاکترانو او د طبابت د ټولو ځانگو ډاکترانو ته يې لوستل اړين او گټور بولم نو ځکه له خپرندويه موسساتو هبله کوم چې چاپ او خپور يې کړي. ليکونکي ته يې په راتلونکي کې نور زيات برياليتوبونه غواړم!

په درانښت

پوهنوال دوکتور بادشاه زار عبدالی

د اعصابو جراح او د شيخ زايد پوهنتون د جراحي څانگې مشر

سریزه

دړنو مینه والو او لوستونکیو د زړه له تله درناوی می و منی !

دا کتاب چې ستاسو په وړاندې غوړېدلی دی د عصبي رنځپوهني د سمندر یوه خوراډېره وړه برخه خو بنسټیزه ده ځکه چې د لارې وهلو لومړنی گام دی چې څومره په پاملرنې او زړه وړتیا یې واخلوموڅې ته مو ښه او ژر رسوي او په دې لاره کې به د هر ډول ستونځو سره په بشپړې تیارۍ سره ډغري ووهو . دړنو لوستونکیو د دې لپاره چې دعصبي ناروغانو د بېخایه لگښتونو ، د درملني د وړ وخت له لاسه ورکولو او د درملني د نیمگړتیا او راتلونکیو ناوړه پایلو مخه مو نیولي وي اړینه می و گڼله چې د دې کتاب په منځپانگه کې د عصبي انځور اخیستلو بېلا بېل ډولونه لکه CT scan ، MRI ، میلوگرافي ، انجیو گرافي او نور د هغوی د په ځای کارولو او بدن ته د زیانو د کچې سره یو ځای ستاسو حضور ته وړاندې کړم . هڅه می کړیده چې له بېلابېلو سرچینو څخه د اړتیا وړ شیان را ټول او د عصبي رنځپوهني مینه والو ته یې وړاندې کړم . د علمي مالوماتو د تر لاسه کولو زیاتي سرچیني شته خو د نړۍ د زیات شمېر هیوادونو هېوادونو د ناروغیو ډولونه او د طبي پوهنځیو درسي نصاب تو پیر کوي نو ځکه زمونږ د گران هېواد افغانسان په څېر هیوادونه چې د طب پوهنځي لپاره درسي نصاب له بېلابېلو سرچینو چې مونږ ته په کار راځي راټول کړي .

دړنو لوستونکیو دا لیکنه چې په اوو څپرکیو او څه د پاسه سلو مخونو کې می راټوله ده . د هر څپر کې په وروستی برخه کې د اړوند څپرکي د منځپانگې بنسټیز ټکي او د بېلگې په ډول څو پوښتنې لیکل شوي دي . لوی او ښوونکي ته شکر پر ځای کوم چې د دې لیکنې د بشپړولو یې جوگه کړم . د طب پوهنځي محصلینو ته یې دور زده کړې هېله او له لوستونکیو غواړم چې د تېروتنو سره په مخکېدو کې می له خبرولو او مرستې بې برخي نه کړي ځکه د کتاب د راټولونې ، لیکنې او سمون ټولې چارې می خپله تر سره کړي دي . بیا هم لوستونکیو ته د پوهې په سمندر کې د تلپاتي لمبو وهلو په هېله !

په خورا درانښت

پوهندوی دوکتور جهان شاه تنی

لړلیک

- گڼه- سرلیک مخ
- ۱- د لیکوال سرپزه x
- ۲- لومړی څپرکی ۱
- ۳- د عصبي ناروغ د مشاهدې اخیستل ۱
- ۴- ځانگړي حسونه ۵
- ۵- دوهم څپرکی ۱۰
- ۶- کلینیکي کتنه ۱۰
- ۷- د عصبي ناروغ فزیکي کتنه ۱۱
- ۸- اهرامي سیستم ۱۲
- ۹- د عکساتو کتنه ۱۲
- ۱۰- خارج اهرامي سیستم ۲۳
- ۱۱- د حسیت کتنه ۲۷
- ۱۲- دریم څپرکی ۳۴
- ۱۳- د کوپړۍ د ننه اعصابو جوړې ۳۴
- ۱۴- د کوپړۍ د ننه اعصابو د جوړو کتنه ۳۵
- ۱۵- څلورم څپرکی ۵۱
- ۱۶- د محیطي اعصابو کتنې ۵۱
- ۱۷- د محیطي عصبي سیستم کتنه ۵۲
- ۱۸- د پورتنیو اطرافو د اعصابو کتنه ۵۲
- ۱۹- د بنکتنیو اطرافو د اعصابو کتنه ۵۸

- گنه.....سرلیک.....مخ.....
- ۶۵.....۲۰- پنځم څپرکی.....
- ۶۵.....۲۱- د سحایاوو د تخریش نښې.....
- ۶۶.....۲۲- قطني بدل (LP).....
- ۶۷.....۲۳- د قطني بدل استطببات.....
- ۶۷.....۲۴- د قطني بدل مضاد استطببات.....
- ۷۰.....۲۵- شپږم څپرکی.....
- ۷۰.....۲۶- د بي شعوره ناروغ کتنه.....
- ۷۱.....۲۷- د کوما د ناروغ فزیکي کتنه.....
- ۷۵.....۲۸- اووم څپرکی.....
- ۷۵.....۲۹- عصبي انځور اخیستل او استطببات.....
- ۷۷.....۳۰- د کامپیوټري توموگرافي.....
- ۸۲.....۳۱- CT استطببات.....
- ۸۳.....۳۲- CT اختلاطات.....
- ۸۳.....۳۳- د پښتورگو په بېوسی کې د کثیفه توکو د کاروني لارښود.....
- ۸۴.....۳۴- د غیر ایونیک چاپیریال د کاروني استطببات.....
- ۸۵.....۳۵- د هغو ناروغانو لپاره چې پخوانی الرژي ولري د کثیفه توکو کارونه.....
- ۹۰.....۳۶- د MR کثیفه توکي.....
- ۹۲.....۳۷- د مقناطیسي اهتزازاتو پر مټ انجیو گرافي.....
- ۹۳.....۳۸- د مقناطیسي اهتزازاتو پر مټ د انځور اخیستني دودیز مضاد استیببات.....
- ۹۴.....۳۹- د غبرگون پر طرح د MR انځور اخیستل.....

- گنه -سرليک مخ.....
- ۴۰- د مقناطيسي اهتزازاتو پر مت نپوروگرافي ۹۶
- ۴۱- د پوزيترون د بمباردمان توموگرافي ۹۶
- ۴۲- ميلو گرافي ۹۷
- ۴۳- په نخاع کې مداخلې (لاسوهني) ۹۸
- ۴۴- انجيو گرافي ۹۹
- ۴۵- د انجيوگرافي استطببات ۱۰۰
- ۴۶- د انجيوگرافي اختلاطات ۱۰۰
- ۴۷- نخاعي انجيوگرافي ۱۰۱
- ۴۸- مداخله کونکي عصبي راډيولوژي ۱۰۱
- ۴۹- اخليکونه ۱۰۵

ختم .

لومړی څپرکی

په دې څپرکي کې لاندې توکي څیرو

- د مشاهدې او تاریخچې ارزښت .
- د شعور لرونکي ناروغ سره مرکه .
- د ناروغ څخه د مالوماتو د راټولولو کړنلارې .
- د ترلاسه شویو مالوماتو تحلیل او لیکنه .

د عصبي ناروغ د مشاهدې اخیستل

دا ښکاره او رښتیا دي چې د طبابت په ټولو څانگو کې په سم ډول او ترتیب سره د مشاهدې اخیستل د ناروغ د ناروغۍ په تشخیص کې خورا ارزښت لري . په عصبي ناروغانو کې د بدني کتنې څخه د تاریخچې د اخیستلو ارزښت زیات دی ، ځکه چې بدني کتنه یوازې د ناروغۍ د شتون ځای را په گوته کوي ، خو په څپرکۍ سره د تاریخچې اخیستل مونږ ته د ناروغۍ تگ لوری او لاملونه را برسېره کوي نو له دې امله اړینه ده چې د عصبي ناروغیو د تشخیص لپاره په لومړي گام کې سمه تاریخچه واخیستل شي او له هغې وروسته ناروغ ته سمې فزیکي کتنې (معاینات) تر سره شي . د تاریخچې د اخیستلو پر مهال باید لاندې ټکو ته په ځیر سره پاملرنه وشي . (که ناروغ په شعوري حالت کې وي) .

- ۱- د تاریخچې د اخیستلو ځای اړینه ده چې آرام او له رېروونکو غږونو څخه تش وي .
- ۲- د ناروغ خبرو ته په جدي توگه ځیرکېدل او یادښت شي .
- ۳- د ناروغ د خبرو په کومه برخه کې که شک شتون ولري او یا یې یادونه و نه شي بیا ځلي دې پوښتنې وشي .

۴- کوبښن دې وشي چې ناروغ ته وخت ورکړل شي تر څو خپلې ستونځې پخپله ووايي .

۵- که چېرې د ډېرو پوښتنو سره سره د ناروغ په خبرو کې روښتیا شتون و نه لري نو اړینه ده چې د ناروغ له خپلوانو څخه زیاتي مالومات تر لاسه شي .

۶- که چېرې ناروغ خبرې نه شي کولی بایدې دي چې د ناروغ له پایواز (ورسره کس) څخه مالومات تر لاسه شي .

۷- که چېرې د ناروغ سره نیردې خپلوان نه وي بایدې دي له هغه چا څخه چې ناروغ یې راوړی دی مالومات تر لاسه شي .

۸-که چېرې د ناروغ د خبرو کولو په منځ کې کومه تشه شته وي ، بايدې دي چې يادداښت شي .

۹-بايد هڅه وشي چې له ناروغ څخه څنگځنې پوښتنې وشي او د خپل اند ټکي د ناروغ په خوله کې ور نه کړل شي .

۱۰-له ناروغ سره په ډېر گرانښت او نرمښت چلند وشي .

۱۱-د پوهوي راپوهوي کړنلاره بايدې دي چې د موخي او ترتيب لرونکي وي .

۱۲-د خبرو کولو پر مهال بايدې دي چې طبي لغاتونه ونه کارول شي .

۱۳-د پورتنیو شرايطو په پام کې نيولو سره بايدې دي چې د ناروغ تاريخچه په لاندې ډول سره په ترتيب واخيستل شي .

(Identification) : د ناروغ په پېژندنه کې بايدې دي لاندې ټکي ياد داښت شي .

➤ نوم ، د پلارنوم ، عمر ، دنده او پته يې بايد وليکل شي .

د ناروغ غوره شکايتونو (سرټکونو) يا Chief complaints اړوند درې بنسټيزې پوښتنې کيږي.

۱-څه ستونځه ده ؟

۲-د بدن په کومه برخه کې دې ستونځه ده ؟

۳-دا ستونځه څومره موده کيږي چې درته پيدا شوي ده ؟

➤ اوسنی ناروغي (Present Illness) په دې حالت کې د ناروغ بنسټيزې

ستونځې تحليل او تجزيه کيږي چې د هغې په منځپانگه کې په ترتيب سره په بشپړ

ډول پوښتنې کيږي په دې مانا چې د ناروغ د بنسټيزې ستونځې د پيلېدو ډول او د

نورو اعراضو سره يې اړيکي او د ناروغ د ستونځې ځانگړنې په سم ډول سره

ارزول کيږي . د بنسټيزې ستونځې له تحليل وروسته بايدې دي په اړوند عصبي

ناروغ کې لاندېني حالتونه تر څيرني لاندې ونيول شي .

✓ د ناروغ دماغي حالت (Mental status) : په دې حالت کې د ناروغ

سره په داسې کړنلاره مرکه وشي تر څو د ناروغ دپته پام نه شي چې د ده

عقلي (دماغي) حالت تر ارزونې لاندې نيول شوی دی . که چېرې په دې

ارزونه کې د ناروغ له خبرو کولو څخه موخه په لاس را نغله بايدې دي چې

د ناروغ له ملگرو او خپلوانو څخه مرسته و غوښتل شي او له دوی څخه موخیزې پوښتنې وشي .

✓ **خوب (Sleep):** ایا د ناروغ خوب په ترتیب سم دی او که نه؟ د ناروغ خوب د شپې په پیل کې ورک وي او یا یې د شپې مهال خوب نه وي؟ او یا د سهارمهال له خوبه وختي پاڅیږي؟ او یا دا چې ناروغ د ورځې لخوا بیده او د شپې مهال یې خوب نه وي؟

د **خبروکول (Speech)** : ایا د ناروغ د غږېده څرنگوالی څنګه دی؟ ایا د خبرو کولو پر مهال د ناروغ ژبه بندېږي او که نه؟ ایا ناروغ پر خپلو خبرو باندې حاکمیت لري او که نه؟ ایا د ناروغ لوستل اولیکل سم دي او یا کومه نیمګړتیا پکې شته او که نه؟ [۹ ، ۱۰ ، ۱۲]

✓ **د شعور د اخلال کېدو حملې (Attacks of unconsciousness)**
: ایا ناروغ خپل شعور له لاسه ورکوي؟ ایا پخوا یې کوم ځل شعور له لاسه ورکړی دی؟ ایا د شعور د له لاسه ورکولو سره عضلي ټکانونه یا جټکي شته وي او که نه؟ که چېرې د ناروغ د شعور له لاسه ورکولو سره د جټکو (اختلاج) څخه شکایت کوي نو بایدې دي چې لاندې پوښتنې ور څخه وشي .

لومړنی حمله څه وخت په ناروغ کې لیدل شوي ده؟ د دغو جټکو یا عضلي ټکانونو سره نورې ناروغۍ شته وي او یا دا چې په یوازیني ډول ورباندې لیدل شوي ده؟
که چېرې ناروغ بڼځه وي نو د نوموړو حملو او میاشتني عادت ترمنځ اړیکي شته او که نه؟

ایا نور داسې لاملونه شته چې د هغو په شتون کې نوموړي ټکانونه رامنځته کیږي؟

ایا ناروغ د کوم زیان سره مخامخ شوی دی؟

د حملې پیل څه ډول وي ځایي وي او که عمومي ، دا حمله په ورو ورو پیلېږي او که ناڅاپي؟

ایا حمله متناظره وي او که نا متناظره وي؟

د حملې پر مهال ناروغ ته کوم زخم پیدا شوی او که نه؟

د حملې پر مهال ناروغ خپله ژبه چیچلي ده او که نه ؟
 دا حمله څومره وخت پایښت مومي ؟
 د حملې وروسته د ناروغ وضعیت څنگه وي ؟
 د حملې وروسته ناروغ ته د سر درد ، بېخوبي ، فلج یا کوم بل غیر ارادي حرکت پیدا شوی دی او که نه ؟
 ایا ناروغ د دغو ټکانونو درملنه یې کړي ده ، که نه او که شوي وي څه ډول درملنه ورته شوي ده ؟

ایا ناروغ د زیرېږدو پرمهال د کومې ضربې سره مخ شوی دی او که نه ؟
 د تي رودلو په عمر کې کومه جټکه تېره کړي او که نه ؟
 ایا د ناروغ په کورنۍ کې دجټکو د نارغۍ کومه تاریخچه شته او که نه ؟ د ضعفیت او دماغي گډوډیو پوښتنې باید وشي په دې مانا چې په ناروغ کې ضعفیت او دماغي گډوډۍ د جټکو سره شته او که نه ؟

دوهمه حمله یې څه وخت لیدل شوي ده ؟
 د دوو حملو په مینځ کې څومره موده وه ؟ ایا په ورو ورو زیاتیري او که نه ؟
 ایا دغه حملې د توخي سره زیاتیري ؟
 ایا ناروغ داسې حملې تېرې کړي چې شعوريې تردېره وخته پورې بېرته راگرځېدلی نه وي ؟

ایا دغه حملې د ورځې یا شپې په ځانگړي وخت کې پېښیري ؟ [۱]
سردردی (Headache) : ایا ناروغ د سردردی څخه شکایت کوي ؟ که چېرې په ناروغ کې د سردردی کومه تاریخچه شتون ولري نو بایدې دې چې لاندېنې پوښتنې ورڅخه وشي .

- د ناروغ له سردردی څخه څومره موده کیږي ؟
- ایا د درد په شدت کې زیاتوالی راځي ؟
- ایا د سردرد سختېدونکي ځانگړنه لري او یاپه ثابت (Steady) حالت باندې وي ؟
- ایا دغه سردردی په یوه ټاکلي وخت کې وي ؟

- ایا د دغه سردردی سره په جس باندې د کوپړۍ حساسیت شته وي او که نه ؟
- د دې سردردی سره کانګې ، سرګرزېدل او د لیدلو ګډوډي شته وي او که نه ؟
- له دې سردردی څخه پخوا ناروغ د سر د ضربې څخه شکایت کوي او که نه ؟
- ایا ناروغ د سر له درد سره د پوزې د بندېدو او له پوزې څخه د افرازاتو د رابهېدو څخه شکایت کوي او که نه ؟
- ایا ناروغ په خپله کورنۍ کې د زهروي یا سفلیس یا اېډز د ناروغۍ کومه تاریخچه لري او که نه ؟

ځانګړي حسونه (Special senses) : په دې اړوند باید له ناروغ څخه د ځینو ځانګړو حالتونو د احساس پوښتنه وشي ، د بېلګې په ډول په سترګو باندې د ځینو ځانګړو شیانو لیدل (بصري برسام) او یا د ځینو ځانګړو خوندونو د احساس پوښتنه اړینه ده . همدارنګه د ناروغ د لیدلو د ساحې اړوند باید مالومات تر لاسه شي . که چېرې ناروغ د دوه لیدني څخه شکایت کوي باید یادداښت شي . همدارنګه که چېرې د ناروغ د لیدلو ساحه لږه شوي وي نو دا باید جوته شي چې دا حالت په یوه سترګه کې دی او که په دواړو کې دی او دا باید څرګنده شي چې نوموړي ستونځه لنډ مهاله ده او که تلپاتې ده . د ناروغ د اورېدو قدرت باید مطالعه او و ارزول شي . که چېرې په ناروغ کې د اورېدو د ستونځو بیان وشي نو باید دا ښکاره شي چې د اورېدو د ستونځو سره سرڅرخي او په غوږونو کې شرنګاری شته او که نه ؟

د عضلاتو د حرکتونو او حسیت د قدرت څیرنه (Movement and Sensibility)

: په دې برخه کې باید د ناروغ د عضلي کمزورۍ اړوند تر څیړني لاندې ونيول شي او د عضلاتو د قوت اړوند ور څخه پوښتنې وشي . همدارنګه په علوي اطرافو (لاسونو) کې د خپل سري حرکتونو د شتون اړوند مالومات تر لاسه شي . د تګ پر مهال د ناروغ د حرکت کولو ډول وکتل شي او هم باید دې معاینه کوونکي دا په ګوته کړي چې ناروغ د

حرکت کولو پر مهال غورځېدو ته میلان پیدا کوي او یا نه ؟ همدارنگه د حسیت د له لاسه ورکولو ، د سنتو د چوځېدو یا (Tingling) حسیت اړوند باید مالومات تر لاسه شي .
د بولي او تناسلي جهاز کتنه : په ناروغ کې بایدې دي معصرې و ارزول شي ، همدارنگه د تشو میتيازو د حجم د زیاتوالي او د جنسي فعالیت د وړتیا اړوند مالومات تر لاسه شي . که ناروغ بښینه وي نو د میاشتنې عادت اړوند مالومات واخیستل شي .
تغذي (Nutrition) : ایا د ناروغ وزن د ډاډ وړ دی او که وزن یې له لاسه ورکړی او یا یې وزن زیات دی ؟

پخوانی تاریخچه (Post history) : په پخوانی تاریخچه کې د زهروي ناروغیو اړوند مالومات تر لاسه شي ، د غوړونو څخه د افرازاتو د راتلو او یا په پخوا وختونو کې د مزمنو (اوږد مهاله) ناروغیو لکه توبرکلوز پوښتنه وشي ، همدارنگه د کوپړی د ننه اېسه او د نري رنځ د منانزیت اړوند مالومات تر لاسه شي ، په وړوکتوب کې د جټکو د حملو د تېرولو او د بېحاله دماغي التهاب (Encephalitis Lethergica) د ناروغیو په اړوند بشپړ مالومات باید تر لاسه شي . د کوپړی ترضیض او د والکي یا انفوانزا تاریخچه هم باید و پوښتل شي .

کورنی تاریخچه (Family history) : د کورنی تاریخچه اخیستل ډېر ارزښتمن او اړین دي ځکه چې ډېری عصبي ناروغی کورنی نسبت لري . که چېرې یو ناروغ په عصبي ستونځو اخته وي نو د دې ستونځو د شتون په اړوند دې د ناروغ په کورنی کې مالومات تر لاسه شي . که چېرې له یوې جوړې (Suppose) څخه یو له عمومي فلج (General Paralysis) یا دماغي انیورېزم څخه مړ شي نو مور ته د هغې د بښې او یا مېړه په اړوند چې په سفلیس اخته وي بڼه او بشپړ مالومات راکوي .
، د ماشومانو او د اولادونو د زیانولو شمېره باید وپوښتل شي .

ارثیت : ډېری عصبي ناروغی ارثي بنسټ لري د بېلگې په ډول **Hungtington, Colour blindness** , Refum's diseases, Willson diseases, Duchin type muscular atrophy , Leber's optic atrophy چې په ارثي توګه له میندو-پلارونو څخه اولادونو ته لېږدېږي .

دا مو باید په یاد وي چې تولې عصبي ناروغۍ په یوه ډول سره له والدینو څخه اولادونو ته نه لېږدېږي په دې مانا چې د ارثي ناروغیو په لېږد کې بېلابېل بیوشیمیکي ، انزایماتیکي او ځینې نورې ګډوډۍ ونډه لوبوي . کروموزومي ګډوډۍ هم د عصبي ناروغیو د رامنځته کېدو لامل ګرزي لکه Trisomy 21 چې د عصبي ګډوډیو لامل ګرځي . [۲ ، ۵ ، ۱۳] .

د لومړي څپرکي بنسټیز ټکي

- د سمې مشاهدې او تاریخچې اخیستلو پر مهال د ناروغۍ لاملونه ، تکلوری او انداز په ګوته کيږي .
- د ډاکټر کتنځی باید په ارام او ګڼه ګڼه و نه لري او د ناروغ سره د طبابت د اخلاقو په چوکاټ کې چلند وشي .
- د ناروغ په پېژندنه کې د ناروغ نوم ، د پلارنوم ، عمر ، دنده او پته لیکل اړین دي .
- د ناروغ غوره شکایتونو (سرټکونو) یا Chief complaints اړوند لاندې درې بنسټیزې پوښتنې کيږي.

۱- څه ستونځه ده ؟

۲- د بدن په کومه برخه کې دې ستونځه ده ؟

۳- دا ستونځه څومره موده کيږي چې درته پیدا شوي ده ؟

- په اوسنۍ ناروغي کې اوسنۍ بنسټیزې ستونځې او د نورو ناروغیو سره د هغوی اړیکې ارزول کيږي د بېلګې په ډول د سر دردې اړیکې له څپګان سره .
- د ناروغ دماغی حالت په ډېر ځیر سره پرته له دې چې د ناروغ ورته پام شي لکه د ناروغ بې توپیره والی ، غوسه کېدل ، څپګان او ځیرتیا ارزول کيږي .
- د خوب د څرنگوالي بېلابېل اړخونه لکه موده ، ژوروالی او یا برسېرنوالی ، ډېروخت وروسته خوب ته ننوتل ، د شپې مهال ژر ژر بيدارېدل او یا د ورځې خوبجنتوب ارزول کيږي .
- په خبرو کولو کې د ناروغ د ژبې بندښت ، تشه ، لیکل او لوستل ارزول کيږي .
- د شعور د اخلال کېدو د شتون په حالت کې د ناروغ د عضلي ټکانونو د شتون په اړوند پوښتنې کيږي او ناروغه بنځینه وي د ناروغۍ اړیکې له میاشتنې عادت (تحیض) سره تړې پوښتل کيږي .

-د سردردی د لومړني پیل ، د وخت په تېرېدو سره یې د شدت د زیاتوالي یا کموالي اړوند پوښتنه کيږي .

- په ځانگړو حسیتونو کې د لیدلو او اورېدلو قدرت (وس لرلو) کچه په څه ډول کيږي .
- د عضلاتو د خوځښت او حسیت د قدرت په څیرنه کې د عضلاتو مراویتوب ، خپل سري خوځښتونه ، د تگ پر مهال د خوځښت څرنگوالی او قوت ارزول کيږي .

-د بولي او تناسلي جهاز اړوند د تشو میتیازو د حجم د زیاتوالي او د معصرو د دندو اړوند او د جنسي فعالیت اړوند پوښتنې کيږي .

- د تغذي اړوند د ناروغ د وزن له کموالي او زیاتوالي څخه مالومات تر لاسه کيږي .
- په پخوانی تاریخچه کې د زهروي ناروغیو د شتون یا د غوړونو څخه د افرازاتو د راتلو اړوند پوښتنې کيږي.

- په کورنی تاریخچه کې د ځینو عصبي ناروغیو شتون په کورنی کې ارزول کيږي د بېلگې په ډول که چېرې په یوه کورنی کې د بنځي او مېړه څخه یوه سفلیس لرلی وي او دوهم تن په عمومي فلج سره مړ شي داسې مانا ورکوي چې دا کس د سفلیس له امله چې د ژوند ملگري درلود مړ شوی دی .

- ډېرې عصبي ناروغی ارثي بنسټ لري د بېلگې په ډول **Hungtington, Colour blindness**

, Refum's diseases, Willson diseases, Duchin type muscular atrophy ,
Leber's optic atrophy چې په ارثي توگه له میندو-پلارونو څخه اولادونو ته لېږديږي.

د لومړي څپرکي پوښتنې

- ۱-د ناروغ په پېژندنه کې د عمر د یاد دابنت کولو ارزښت څه دی ؟
- ۲-د عمومي سرک پر غاړه د ناروغ پر کتنه څه اغیزه لري ؟
- ۳-که چېرې یوناروغ د **Hungtington** ناروغی ته ورته اعراض او نښې ولري په داسې حال کې چې مور او یا پلار یې هم **Hungtington** ناروغي لرلي وي مور ته په تشخیص اېښودلو کې څه ارزښت لري ؟
- ۴-په پخوانی تاریخچه کې کوم شیان په پام کې نیول کيږي ؟
- ۵-د ارثیت څیرنه د ناروغیو په تشخیص کې څرنگه ونډه لوبوي ؟

سم ځواب په نښه کړئ !

- ۶-د شعور د له منځه تلو په حال کې له ناروغ څخه د لاندې شیانو اړوند پوښتنې کېږي .
- الف- د جټکو د شتون اړوند . ب - د لومړنۍ حملې اړوند . ج - دواړه . د - هېڅ یو .
- ۷-د ناروغ په دماغې حالت کې لاندې شیان ارزول کېږي .
- الف - خپګان . ب - غوسه کېدل . ج - بې توپیره کېدل . د - درې واړه سم دي .
- ۸-ځینې عصبي ناروغۍ په ارثي توګه له مور او پلار څخه او لادونو ته لېږدېږي .
- ۹-په ځانګړو حسیتونو کې د لیدلو او اورېدلو او نورو اړوند مالومات تر لاسه کېږي .
- ۱۰-له غوړونو څخه په پخوانۍ تاریخچه کې د افرازاتو راتلل او د توبرکلوز شتون شونې ده چې منانژیت رامنځته کړي .

دوهم څپرکی

په دې څپرکي کې لاندېني سرليکونه څيرل کيږي .

- د ناروغ حياتي نښي .
- د ناروغ شعور .
- د ذکاوت حالت .
- رواني حالت .
- د ناروغ د خبرو جوړونه .
- د ناروغ د ذکاوت د وړتيا په گوته کول .
- فزيکي کتنه (حرکي او حسي کتنې) .
- د عکساتو ډولونه او کتنې .
- د حسيت بېلابېل ډولونه او کتنې .

کلينيکي کتنه

په کلينيکي کتنه کې د لاندېنيو معايناتو بشپړول اړين دي

۱-د ناروغ حياتي علايم (نښي) : لکه د وينې فشار ، تنفس (ساه ايستل) او د تودوخي درجه بايدې دي په گوته شي .

۲-د ناروغ شعور : ايا د ناروغ شعوري حالت څرنگه دی ، که ناروغ شعوري حالت لري نو د تنبيه (سکونډلو) په وړاندې يې غبرگون څنگه دی او څه وخت غبرگون ښکاره کوي ؟

۳-د ذکاوت حالت (Intellectual state) : په دې حالت کې پر شعوري حالت سربېره دا بايد و ارزول شي چې ناروغ خپله شاوخوا او چاپېريال پېژني او که نه ؟ ايا د ناروغ ياد دابنت ساتل اوس خراب شوي او که له پخوا څخه خراب وو ، ايا ناروغ د نيردې پېښو او يا د تېرو شويو پېښو په وړاندې د په ياد ساتلو نيمگړتيا لري ، ايا ناروغ د لوستلو او ليکلو وړتيا لري او که نه ؟ ايا ناروغ هډيان او برسام لري او که نه ؟

رواني حالت (Emotional state) : د ناروغ رواني حالت څرنگه دی ؟ ايا ناروغ د هيجان په مرحله کې دی او يا انحطاطي حالت لري ؟ ايا ناروغ درواغجنه خوشحالي لري او که نه ؟ ايا ناروغ د کاليو د اغوستلو وس لري او که نه ؟

د ناروغ د خبرو جوړونه (Articulation) : ایا د ناروغ د خبرو جوړښت سم دی اوکه ژبه یې بندیري ؟

د ناروغ د نکاوت د وړتیا (IQ) کتنه : د ناروغ IQ باید و ارزول شي . د ناروغ د نکاوت یا IQ ؛

Intelligent Quent؛ کتنه باید ډېره په ځیرکۍ سره او هر اړخیزه وي . د نکاوت د کتنې لپاره د لاندې فارمول څخه کار اخلو : $IQ=MA.100/CA$ په دې فورمول کې MA عقلي او CA زماني عمرونه دي .

بېلگه : د یوه ۱۲ کلن ماشوم له کتنې څخه دا جوته شوه چې د هغه ذهني یا دماغي غښتلتیا له ۹ کلن ماشوم سره برابره ده . تاسې د هغې IQ پیدا کړئ ! په دې بېلگه کې $CA=12$ او $MA=9$ شوو نو نوموړي عددونه په فارمول کې ځای پر ځای کوو چې له هغې وروسته د نوموړي ماشوم IQ معلومیري لکه : $IQ=MA/CA=9/12.100=75$ ځکه د نوموړي ماشوم $IQ=75$ شوه چې د هوبنیاری او عقلي لږوالي په سرحد (Borderline) کې ځای لري .

د عصبي ناروغ فزیکي کتنې (Physical Examinations)

څنگه چې عصبي ناروغ په دودیز ډول د حسي او حرکي گډوډیو څخه سرټکوي نو مور باید د فزیکي کتنو په لومړي سر کې د حرکي او حسي سیستمونو فزیکي کتنې ترسره کړو. د حرکي سیستم برخې دا دي .

I – اهرامي سیستم Pyramidal tract

II – خارج اهرامي سیستم Extra pyramidal tract

III – مخیخ (Cerebellum)

IV – د نخاع د قدامي قرن (بناخ) حجرې (Ant. Horn cells)

I – اهرامي سیستم (Pyramidal tract): دغه سیستم ته چې Upper motor neuron هم ویل کیږي د بدن د ارادي خوځښتونو د کابو کولو دنده په غاړه لري . د دې سیستم د ناروغه کېدو له امله په ناروغ کې لاندېني بدلونونه منځته راځي .

۱- ژور عکسات لوړیږي .

۲- عضلي قوت یا Power کمیري .

۳- عضلي مقویت یا Tone زیاتیري .

۴- Babensky علامه یا نښه مثبت وي .

۵- Clonus مثبت وي .

۶- نس یا بطن عکسات ورک وي .

A – د عکساتو کتنه : د کار د اسانتیا لپاره په ټوله کې عکسات په دوو ډلو وېشل کېږي

a – سطحي عکسات

b – ژور عکسات

a-سطحي عکسات : دا عکسات د بېلابېلو غړو د عصبي سيستم د روغوالي او ناروغتيا په

اړوند مالومات راکوي او نوموړي سطحي عکسات دا لاندې ډولونه په ځان کې رانغاړي .

• Corneal reflex

• Sneezing reflex

• Pupillary reflex

• Gag reflex

• Abdominal reflexes

• Cremastic reflex

• Palmomental reflex

• Babensky reflex

• Grasp reflex

• Bulbo cavernous

1-:- Corneal reflex د دغه عکسي کتنه مونږ ته د پنځم قحفي زوج د بصري څانگي

حسيت او د اووم قحفي زوج د “ Orbicular oculia ؛ د تعصیب او حرکت اړوند بشپړ

مالومات راکوي . ددې څرگندونې موخه دا ده چې د قرنيې حسيت او د اووم قحفي زوج د

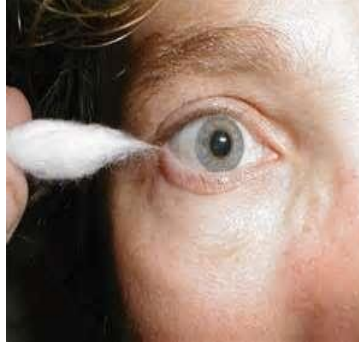هغې برخې د خوځښت په اړوند مالومات راکوي کوم چې د Orbicularis oculi

عضلات تعصیبوي .

د معاینې ترتیب : د نوموړي عکسي د سمې کتنې لپاره معاینه کوونکي د خپل کین لاس پر

مټ د ناروغ سترگه خلاصه ساتي او د بڼې لاس پر مټ تعقیم شوي مالوچي ته د ناروغ د

همغه سترگي قرنيې ته په تماس کې کيږي کومه چې د هغې ارزونه تر سره کيږي .



(۱) شکل

پایله : د نوموړي مانوري د ترسره کولو په پایله کې د ناروغ دواړه سترګې په یوه وخت پټیږي . خو که چېرې د ناروغ په اړونده خوا کې د پنځم او اووم قحفي ازواجو ستونځه شته وي نو په ناروغ کې همغه خوا سترګه نه پټیږي په دې مانا چې د همغه خوا د سترګې نه پټېدل مونږ ته په همدغه خوا کې د پنځم او اووم قحفي ازواجو رنځمن کېدل را په ګوته کوي. **Pupillary reflex – 2**: دغه عکسه د حدقي (کسي) پراخوالی او کوچنیوالی را په ګوته کوي کوم چې د دریم قحفي زوج پر مټ تعصیبيږي . په دې مانا چې دریم قحفي زوج دا دنده په غاړه لري . د دې عکسي د معاینې لپاره ډاکټر د ناروغ د سترګې د وحشي څنډې څخه د اړوند خوا سترګې ته رڼا نیږدې کوي ، د رڼا د لګېدو سره جوخت په همغه سترګه کې د کسي تقبض (Myosis) پیدا کیږي .

پایله : د دې کتنې موخه د دریم قحفي زوج ارزونه ده . په دې مانا چې که چېرې د رڼايي په وړاندې د کسي غبرګون نه وي نو دریم قحفي زوج په ناروغي اخته دی .

3 – Sneezing reflex د ترنجي عکسه : د پوزې مخاطي غشا (پرده) د پنځم قحفي زوج پر مټ تعصیبيږي ، د دغې عکسي د کتنې لپاره یو Prop یا کوم شي د ناروغ د پوزې د جدار سره په اړیکه کې کیږي .

پایله : که چېرې پروپ د ناروغ د پوزې د جدار سره و نښلول شي نو په نارمل ډول اړوند شخص ته ترنجی پیدا کیږي ، خو که چېرې پنځم قحفي زوج په افت اخته وي نو نوموړي عکسه (ترنجی) نه پیدا کیږي .

4 – Gag reflex : د دې عکسي د کتنې لپاره د ناروغ د حنجري شاتنی برخه د پروپ پر مټ تنبیه کیږي چې د نهم قحفي زوج د روغوالي په حالت کې معاینه کېدونکي ته زړه ډکوالی او کانګې پیدا کیږي .

پایله : د کانګې د عکسي مسولیت د نهم قحفي زوج پر غاړه دی که چېرې نوموړی عصب په رنځ اخته شوی وي نو ناروغ ته زړه ډکوالی او کانګې نه پیدا کېږي .

5- Super facial abdominal reflex : د بطن عضلاتو ته د ظهري دوولسمې فقري څخه عصب رابنکته کېږي. په دې مانا چې بطني عضلات د ظهري دوولسمې فقري د عصبي رېښتو پر مټ تعصیبېږي .

د معاینې ترتیب : د بطني عکسي د معاینې لپاره د سنتي یا سنجاق پر مټ د شخص د ګېډې د جدار د پاسه د پښتنيو نه په لاندې برخه ، یا د نامه په برابر او یا د نامه لاندې تنبیه واردېږي .

پایله : د تنبیه له واردېدو سره جوخت د شخص نوم همغه خوا ته تقلص کوي . خو که چېرې په **Cortico spinal tract** کې کوم رنځ شته وي نو د نوموړي خوا بطني عکسه شتون نه لري ، او که چېرې افت خفیف وي نو د همغه خوا عکسه په خفیف شکل شتون لري ، مګر په شدیدو رنځونو کې نوموړي ورکه وي . د **Polio** او **Multiple sclerosis** په ناروغیو کې هم نوموړي عکسه نه وي . مګر د ولادي **Diplegia** په ناروغیو کې لوړه وي . نوموړي عکسه په نارمل ډول سره په لاندېنيو حالتونو کې ورکه وي .

- په چاغو خلکو کې .

- په هغو ښځو کې چې ډېر بې زيرولي وي .

- په خپټه باندې د عملیاتو د ترسره کېدو وروسته .

- په زړو او عمر خورلیو کسانو کې .

6 – Cremastric reflex : د **Cremastric** د عضلي تعصیب د قطني لومړۍ فقري له خوا ترسره کېږي .

د معاینې ترتیب : د ناروغ د پاسنۍ برخې په انسي څنډه باندې د سنجاق پر مټ تنبیه واردېږي .

پایله : د تنبیه له واردېدو وروسته د نوموړي عصب د جوړوالي په حالت کې د همغه خوا خصیه (خوټه) پورته خوا ته کش کېږي ، مګر که چېرې نوموړی عصب تکلیف ولري نو دا عکسه نه لیدل کېږي . دغه عکسه په ماشومانو کې ډېره حساسه او د ورانه په هره برخه کې چې تنبیه وارده شي نوموړی غبرګون لیدل کېږي . دا رنگه دا عکسه د واریکوسل په ناروغیو کې له منځه ځي .

7 – Palmomental reflex عکسه: دغه عکسه د Upper motor neuron په

ناروغانو کې چې د اووم قحفي زوج د هستې په مخامخ خوا کې رنځ شته وي مثبت وي .
د کتنې ترتیب : د ناروغ د لاس په ورغوي کې تنبیه واردیږي په دې مانا چې د یوه شي پر
مټ د لاس د ورغوي تخریش اړین دی .

پایله : د اهرامي سیستم د مخامخ اړخ په افاتو کې د خولې د کونج (وښکي) عضلات
Twitch (کشش) پیدا کوي ، د دغې نښې شتون د مقابل طرف د Upper motor
neuron افت رابښي .

8 – Grasp reflex: دغه عکسه په جبهي او جداري رنځونو کې مثبت وي .

د کتنې ترتیب : کتونکی خپل لاس د ناروغ د غټې او د شهادت د گوتو په منځ کې ورکوي .
پایله : د عکسي د شتون په حالت کې ناروغ د معاینه کوونکي گوتي د خپلو گوتو پواسطه
تینګي نیسي . دغه نښه د پښې په تلي کې هم تر سره کېدی شي ، په دې مانا چې د ناروغ د
پښې تلي تخریش کيږي چې له تخریش وروسته د ناروغ د پښې گوتي د قبض حالت نیسي .

9 – Anal reflex and Bulbo cavernous reflex : د Bulbo cavernous

عضلات د دویم ، دریم او څلورمو عجزی فقراتو (مهرو) پر مټ تعصیبيږي . او د مقعدي
ناحيې تعصیب د څلورم او پنځم عجزی فقرو په غاړه دی .

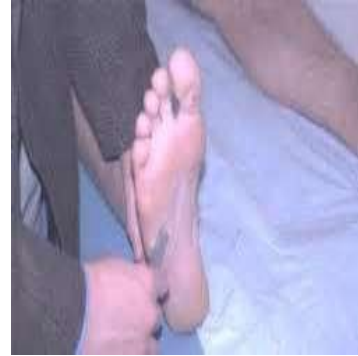د کتنې ترتیب : د Bulbo cavernous د عضلاتو د معاینې لپاره د قضیب سر ته فشار (زور)
ورکول کيږي . د مقعدي عکسي د کتنې لپاره د مقعد پر شاوخوا د سنجاق پر مټ
تنبیه واردیږي .

پایله : د Bulbo cavernous د عکسي د جوړوالي په حالت کې د قضیب د سر له تنبیه
وروسته نوموړي عضلات تقلص کوي ، او که چېرې په نوموړو عجزی فقرو کې کوم رنځ
شتون درلود نوموړی تقلص نه لیدل کيږي . د مقعدي عکسي د معاینې په حالت کې د مقعد
معصره متقلصه کيږي . مگر د عجزی څلورمې او پنځمې فقرو په افاتو کې نوموړي عکسه
له منځه ځي . همدارنگه دا دواړه عکسي د Tabis dorsalis, Conus medularis او
Cauda equines په افاتو کې له منځه ځي .

10 – Babensky sign : په ۱۹۸۶ کال کې Babensky دغه نښه په قشري اهرامي

افاتو کې وڅیړله.

د کتنې ترتیب : معاینه کوونکی د ناروغ د اړوند پښې د پوندې د انسي څنډې څخه د یوه سنجاق یا یوه بل شي پر مت تنبیه پیلوي او د تنبیه تگ لوري ته له انسي څخه وحشي خوا ته میلان ورکوي . (۲) شکل



(۲ شکل)

پایله : د نوموړي ناحیې په افاتو کې د ناروغ د پښې غټه گوته پورته خوا ته میلان پیدا کوي او د پښې د نورو گوټو ترمینځ سربېره پر دې چې مسافه پیدا کیږي د قبض په حالت کې راځي . دغه نښه د قشري اهرامي افاتو پرته په لاندېنيو حالتونو کې هم شتون لري

- د میرګي له حملې وروسته تر دوو گریو پورې .
- په ژوره کوما کې .
- د خوب پر مهال .
- په ماشومانو کې تر یوه کلنۍ پورې .

b- ژور عکسات : دا عکسات له

Jaw jerk-۱

Biceps-۲

Triceps-۳

Supinator یا Brachioradialis-۴

Patellar reflex یا Knee jerk-۵

Achill reflex یا Ankle-۶

Jaw jerk-۱ : دا عکسه د پنځم قحفي زوج د حرکي الیافو د جوړوالي او ناجورتیا په اړوند مالومات راکوي ، په دې مانا چې د مخ او ژامې د عضلاتو د حرکت ورکولو دنده په غاړه لري .

د کتنې ترتیب : معاینه کوونکی د خپل کین لاس منځنی گوته د ناروغ د زني د پاسه په افقي ډول ږدي ، وروسته په خپل بني لاس د عکسي څټک را اخلي او د خپل کین لاس د منځنی گوټي په منځني Phalanx باندې تنبیه واردوي مگر د تنبیه د واردولو څخه د مخه باید د ناروغ څخه هبله وشي چې خپله خوله په لږه اندازه خلاصه و نیسي .

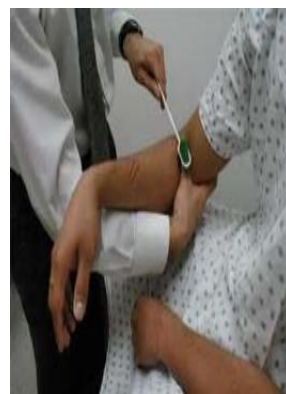

(۳) شکل

پایله : په نارمل حالت کې ډاکټر د ژامي حرکت کول محسوسوي ،مگر که چپري په اهرامي سیستم کې د Pons څخه پورته رنځ شته وي نو نوموړي عکسه لوړه او زیاته وي ، مگر په هغه حالت کې چې نوموړي عکسه مشته نه وي او د لاس عکسات مشد او زیات وي نو په دې حالت کې مور ته دا را بنیي چې بنایي د Foramen magnum په لاندېنې برخه کې رنځ شته وي . د نوموړي عکسي نشتون د پنځم قحفي زوج د سفلي حرکي نېورون په رنځمن کېدو دلالت کوي . د دې عصب په حرکي څانگه کې د رنځ په پایله کې په ناروغه خوا کې ناروغ ته د ژوولو د عضلاتو کمزوري پیدا کيږي . د Temporalis او Master د عضلاتو د کمزوري له امله د ناروغ د Zygomatic په پاسنی او لاندېنې برخو کې تشې او ژوروالي پیدا کيږي او که د ناروغ څخه هبله وشي چې خوله خلاصه کړه ، د خولي د خلاصولو سره جوخت د ناروغ خوله رنځمنې خواته کږيږي . که چپري نوموړی عصب په دوه اړخيز ډول رنځمن شوی وي نو د ناروغ خوله وازه او ژامه يي خورند پاتيري . لکه د Amyotrophic Lateral sclerosis او Myasthenia ناروغی .

۲- Biceps Reflex : د Biceps عضلاتو ته په لاس کې د C5-C6 له رقبې فقراتو څخه عصب راځي . د کتنې ترتیب : د ناروغ لاس د هغې د گېډې د پاسه پداسې حال کې چې د معاینې پر مېز د شا په تخته پروت وي اېښودل کيږي ، او وروسته د عضد د هډوکي

د سفلي نهايت جنبي برخه د عكسي د څټك پر مت تنبيه كيږي . (۴)شكل

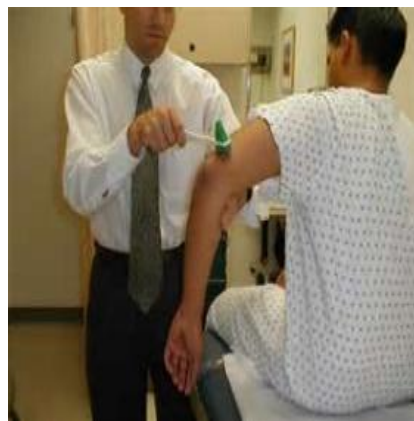

(۴) شكل

پايله : د عكسي په شتون كې د ناروغ لاس د تقبض په وضعيت كې يو حرکت كوي . كه چپري د ناروغ په اهرامي سيستم كې افت شته وي نو نوموړي عكسه به ډېره شديده وي ، او كه چپري د رقبې (ورمېزه) د پنځمې او شپږمې فقرو (C5-C6) په برخه كې كوم تخريب شته وي نو نوموړي عكسه نه وي .

۳-د Triceps عكسه : د Triceps عضلي ته د ورمېزه د شپږمې او اوومې (C6-C7) فقرو څخه عصب راځي .

د كتنې ترتيب : ناروغ ته د Biceps د عكسي په څېر همغه وضعيت وركول كيږي .



(۵)شكل

پايله : دلته د Triceps د علوي (پاسني) وتر د پاسه تنبيه وارديږي ، چي د عكسي په شتون كې د ناروغ لاس د Elbow (ځنگلي) د بند څخه د بسط حالت ځانته غوره كوي . كه چپري د ناروغ په اهرامي سيستم كې افت (رنځ) شته وي نو نوموړي عكسه به زياته

او که د C6-C7 په برخه کې تخریب وي نو نوموړي عکسه به کمزوري او یا به بیخي نه وي .

۴- **Supinator** یا **Brachio radialis** : ناروغ ته د Biceps د عکسي په شان وضعیت ورکول کيږي او دغه عکسه هم د Triceps د عکسي په شان C6-C7 تعصیب لري .

د کتني ترتیب : د Process styloid د پاسه تنبیه واردیږي .



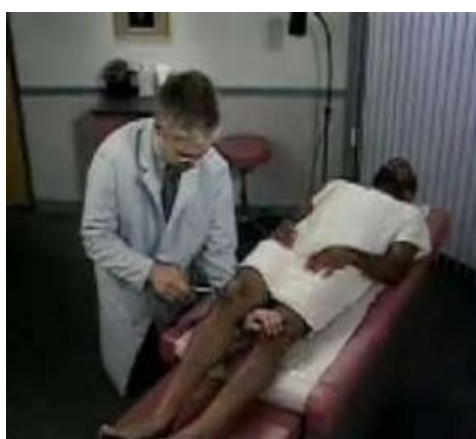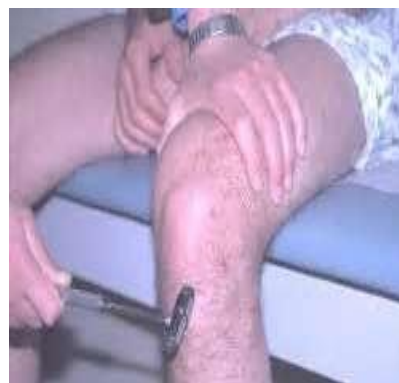(۶) شکل

پایله : د نوموړي عکسي د سالموالي په شتون کې د ناروغ لاس د ځنگلي د بند څخه د قبض حالت ته راځي، مگر که چېرې په اهرامي سیستم کې افت شته وي نو نوموړي عکسه لوړه وي د دې پر خلاف د C6-C7 په افاتو کې کمه او یا ورکه وي .

۵- **Knee jerk** : دغه عکسه د قطني دوهمې ، دریمې او څلورمې فقرو سالموالي را په گوته کوي .

د کتني ترتیب : ناروغ د بستر د پاسه د شا په تخته پروت وي . معاینه کوونکی د ناروغ د دواړو پینو لاندې خپل کین لاس تېروي او پینې یې د لاس د پاسه نیسي او د عکسي د څټک

پر مت د Quadriceps د عضلي د وتر د پاسه تنبيه واردوي . (۷) شکل

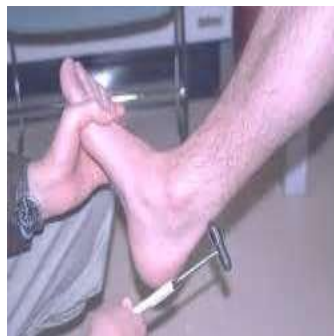

(۸) شکل

پايله : د تنبيه د واردېدو سره جوخت د ناروغ پينه د بسط وضعيت ته راځي چې نورمال حالت دی . که چېرې د اهرامي سيستم د افت شتون وي نو نوموړي عکسه خورا لوړه وي . او د قطني دوهمي ، دريمي او څلورمي فقره په افتونو کې ورکه او يا لږ وي . همدارنگه نوموړي عکسه د Sciatic او د فخذې عصب په ناروغيو کې کمه او له منځه ځي .

۶- Ankle reflex : دغه د عجزې هډوکي د لومړۍ او دوهمي فقره د عصبي رېښو په اړوند مالومات راکوي . د کتنې لپاره د ناروغ تيارول سوچه د Knee jerk د کتنې په متود دي .

د کتنې ترتيب : کوم وخت چې ناروغ معايني ته تيار شوو نو د ناروغ د Achill د وتر د پاسه تنبيه وارديري .



(۹) شکل

پایله : په نارمل حالت کې د ناروغ پښه د قبض په حالت کې تقلص کوي . که چېرې په اهرامي سیستم کې افت شته وي نو نوموړي عکسه لوړه ، مگر که چېرې د عجزې لومړۍ او دوهمې فقره په برخه کې رنځ شته وي نو نوموړي عکسه ورکه وي . نوموړي عکسه د Sciatic د عصب په افاتو کې له مینځه ځي .

د عضلي قوت (Power) معاینه : د اهرامي سیستم په افاتو کې د عضلي قوت جوتول ارزښتمن وي او اړینه ده چې وکتل شي .

د کتنې ترتیب : د دې معاینې د تر سره کولو لپاره د ناروغ اطراف په بېلابېلو وضعیتونو کې معاینه کېږي . په دې ترتیب چې د هر طرف په وړاندې معاینه کوونکي مقاومت را منځته کوي او د ناروغ څخه هېله کېږي چې د مقاومت په وړاندې قوت (زور) وکړي .

پایله : د اهرامي سیستم په رنځونو کې ناروغ تر لږې کچې قوت او حرکت نه شي را منځته کولی .

د عضلي مقویت (Tone) معاینه : د عضلي مقویت زیاتوالی د اهرامي سیستم د رنځمن کېدو یوه ښه نښه ده .

د کتنې ترتیب : د ناروغ د اړوند خوا بند ته په بېلابېلو وضعیتونو سره قبض ، بسط او تدور ورکول کېږي چې د دې عمل په پایله کې د Tone د زیاتوالي په صورت کې معاینه کوونکي یوه عضلي شخي احساسوي ، چې دا عضلي شخي په درې ډوله ده .

- Cogwheels چې د څرخ د حرکت په شان شخوالي احساسوي .
- Lead pipe د منفعل حرکت پر مهال شخوالي احساسیږي .
- Clasp knife د منفعل حرکت په لومړي وخت کې شخوالي شته وي او وروسته له منځه ځي .

د Babensky نښه مخکې بیان شوي ده .

Clonus د اهرامي سيستم د رنځمن کېدو په صورت کې مثبتې او ارزښتمنه نښه ده .
 د کتنې ترتيب : ناروغ د بستر د پاسه د شا په تخته پروت وي ، معاینه کوونکی د ناروغ د
 اړوند اړخ د پښې په تله کین لاس ، او پر ساق (پونډی) باندې ښی لاس ږدي ، په دې
 مهال کې د ناروغ پښې ته په خلفي وضعیت ټکان ورکول کيږي او بېرته په خپل لومړني
 وضعیت پرېښودل کيږي .



(۱۰) شکل

پایله : د Clonus په شتون کې د ناروغ د اړوند خوا پښه اهتزازات کوي دغه د کلونیوس
 نښه د اهرامي سيستم په رنځونو او د Vit B12 په کمخونۍ کې شته وي .
بطني عکسه : مخکې ویل شوي ده .
 هغه ناروغۍ چې په هغوکې ژور یا وتري عکسات له منځه ځي په لاندې ډول ورڅخه
 یادونه کوو .

1. Polyneuritis
2. Diabetes
3. Holmes adiesyndrom
4. Syringe myelia
5. Cervical spondylosis
6. Sciatica
7. Tabes dorsalis

8. Polio myolitis

II – خارج اهرامي سيستم Extra pyramidal tract : دغه سيستم د اتم قحفي زوج د Vestibular part په مرسته د بدن په انډول ساتلو کې مرسته کوي . د دغې برخې په ناروغه کېدو سره شخص ته لاندېني اعراض او نښې پيدا کيږي .

۱-رپرډېدل : دغه رپرډېدل منظم او 4-8cycle/sec وي چې د ارادي خوځښت او خوب په وخت کې له منځه ځي او د Pill Rowling (گوليو جوړولو) ځانگړنه لري .

۲-Muscle hyper tonicity : د دې ناحيې په رنځونو کې عضلي شخوالي پيدا کيږي چې د معاييني ترتيب يې مخکې ويل شوی دی .

۳-Mask like face : د ناروغ مخ په افاده کې بېوسه وي او له مخ څخه يې کوم مطلب نه اخیستل کيږي.

۴-د ناروغ تگ په کړوپ شکل وي .

III-مخيخ Cerebellum: واره دماغ او يا مخيخ د بدن د سمون ورکولو په حرکتونو کې ونډه تر سره کوي . په دې مانا چې د بدن د خوځښت سمون او منظموالی د دې ناحيې پر مټ اداره کيږي . مخيخ په غوره توگه درې برخې لري : **Pleo cerebellum,Archo cerebellum,Neo cerebellum** د مخيخ د په رنځ ککړېدو په حالت کې دا لاندېني نښې په ناروغ کې شته وي .

۱- Finger to finger test : په دې ازموینه کې ناروغ ته لارښوونه کيږي چې په پټو سترگو سره د خپلو دواړو لاسونو د گوتو سرونه يو دبل سره ونښلوي .



(۱۱) شکل

پايڼه : په نورمال حالت کې دا تست شته وي په دې مانا چې ناروغ د گوتو سرونه سره نښلولی شي ، مگر د مخيخ په رنځونو کې دا کړنه نه تر سره کيږي .

Finger to nose test-۲ : په دې ازمايښت کې معاینه کوونکی خپله د شهادت گوته د دوو فټو (60cm) په لیرېوالي د ناروغ مخې ته نیسي او د ناروغ څخه هېله کوي چې د شهادت خپله گوته د کتونکي د گوټي



شکل (۱۲)

سره له تماس ورکولو وروسته د خپلي پوزې سره ژر ژر وښلوي . معاینه کوونکی هر ځل د خپلي گوټي ځای ته بدلون ورکوي . شکل (۱۳).



شکل (۱۳)

پایله : په نارمل ډول نوموړي عکسه په اسانۍ تر سره کيږي ، خو د مخيخ په رنځونو کې دغه عملیه گډوډه او خرابيږي .

۴- Threading of needle : له ناروغ هېله کيږي چې په ستنه کې تار واچوي .

پایله : په نورمال حلت کې نوموړي عملیه ترسره کيږي مگر د مخيخ په رنځونو کې گډوډيږي .

۵- **Intentional tremor** : له ناروغ څخه هېله کيږي چې د شهادت گوته د يوه ځانگړي ځای سره ونښلوي .

پايڼه : کوم مهال چې د ناروغ لاس اړوند ځای ته ورسېږي د مخيخ د افت په شتون کې گوته د اړوند ځای سره نه نښلې بلکه د هغې د پاسه يا بلې خوا ته کږيږي .

۶- **(Adiodokoknesia) dysdiado koknesia** : له ناروغ څخه هېله کيږي چې خپل دواړه لاسونه د خپل ټټر څخه د 20cm په ليرېوالي ونيسي پدې شرط سره چې دواړه لاسونه يې د ځنگلي په بند کې په نيمه قبض حالت کې وي . پر دې مهال له ناروغ څخه هېله کيږي چې خپلو لاسونو ته د Supination او Pronation وضعيت ور کړي .

پايڼه : د مخيخ د جوړوالي په حالت کې نوموړی عمل ژر ترسره کيږي ، مگر د مخيخ په رنځونو کې نوموړی عمل گډوډيږي .

۷- **Romberg sign** : له ناروغ څخه هېله کيږي چې پر ځمکه په نېغ ډول په داسې حال کې چې د پښو پوندي يې سره نښتي وي ودرېږي ، چې په دې حالت کې د ناروغ سترگې خلاصې وي .

پايڼه : که چېرې د ناروغ د ورو دماغو په کومه برخه کې افت شته وي نو همغه خوا ته لويږي . که چېرې د ناروغ په Post clomn کې افت شته وي نو ناروغ په خلاص سترگو درېدلی شي ، او که سترگې ور باندې پټې شي نو غورځيږي . د پورتنۍ پېښې لامل دا دی چې د Post clomn په افاتو کې ناروغ په خلاصو سترگو کې د ليدلو په مرسته خپل انډول ساتلی شي ، او کوم وخت چې د ليدلو حسيت ور باندې بند شي نو انډول يې خراب او لويږي .

۸- **Rebound phenomena** : ناروغ نېغ و درول کيږي ، خپل دواړه لاسونه د بدن په مخکېنۍ برخه کې په نيم قبض حالت کې د ټټر څخه د دوه فټو (20cm) په اندازه ليرې نيسي معاینه کونکې په داسې حالت کې چې د ناروغ شا ته ولاړ وي پخپلو دواړو لاسونو د ناروغ پر لاسونو فشار راوړي .

پايڼه : د ناروغ د دواړو لاسونو په پرېښودو سره د ناروغ لاسونه په لږه اندازه سره پورته خوا ته حرکت کوي ، مگر د مخيخ په افاتو کې لاسونه په ډېر شدت سره پورته خوا ته حرکت کوي تر دې بريده چې د معاینه کونکي په مخ لگيږي .

۹-Nystagmus : د سترگو اهتزازي حرکتونو ته ویل کیږی ، د معاینې لپاره د ناروغ مخ ته د 20cm په اندازه یو شی نیول کیږي . د ناروغ څخه هبله کیږي چې نوموړی شی په سرگو و څاري (ناروغ باید خپل سر و نه خوځوي) .

پایله : د سترگو خوځښت پر مهال که چېرې Nystagmus شته وي نو د ناروغ په سترگو کې اهتزازات پیدا کیږي چې د سترگو دا اهتزازي خوځښتونه درې ډوله دي

- Horizontal: د ناروغ سترګې په څنګ اهتزازات کوي .

- Vertical: د ناروغ سترګې عمودي اهتزازات کوي .

- Circular : د ناروغ سترګې دایروي اهتزازات لري .

۱۰-Pleuro to tonus : د مخیخ په افاتو کې د ناروغ سر په رنځ ککړه خوا کې په اوږه باندې کور شوی وي .

۱۱-Skew division of eye : د مخیخ په رنځمن کېدو کې د یوې سترګې یوه خوا لاندېنۍ خوا ته او بله خوا پورتنۍ خوا ته کېږي او په بله سترګه کې د دې مخالف جوړښت وي .

۱۲-Seaning speech (Staccato) : د مخیخ د Vermis په افاتو کې د ناروغ خبرې طغیانې او پرې کېدونکې وي .

۱۳-Hypotonia : د مخیخ په افاتو کې د عضلاتو مقویت له مینځه ځي او عضلات نرم وي .

د کتنې کرنلاره : د ناروغ طرف ته قبض او بسط ورکول کیږي د مخیخ د ناروغۍ له امله اړوند خوا Flaccid او نرمه حس کیږي .

Lower motor neuron (L.M.N) : د نخاع د قدامي قرن د حجراتو (Lower Motor Neuron) په افاتو کې دغه لاندې نښې په ناروغ کې شته وی

۱-ژور عکسات ورک وي : د ژورو عکساتو د معاینې ترتیب مخکې ویل شوی دی یوازې دومره چې د دې ناروغۍ په شتون کې نوموړي عکسې له سره غبرګون نه ښکاره کوي .

۲-Fasciculation : د یوې ډلې عضلاتو له تقلصاتو څخه عبارت دي چې په ځایي ډول په سترگو لیدل کیږي او د نوموړي Fasciculation د کتنې لپاره بایدې دي چې لاندې شرایط پلي شي

- کوټه بایدې دي چې توده وي .

- رنایي بایده دي چې په پوره کچه کې وي .
 - یوه طرف ته باید په لومړي سر کې د قبض او بسط په شکل خوځښت ورکړو .
 - له خوځښت وروسته په نوموړي خوا یوه قرع (Auscultation) تر سره کړو .
- Fasciculation په دغه لاندې ناروغیو کې شته وي
- Poliomyelitis
 - Motor neuron disease
 - Cervical myelopathy
 - د Inter vertebral discs په فنقونو (چوره گانو) کې .
 - په Thyrotoxicosis او Poly myositis کې .
 - په نارمل ډول یو ډول Fasciculation په سترگو کې لیدل کیږي چې د Live blood یا Myokyma په نوم یادېږي .

د حسیت کتنه

حسیت په ستره کې په دوو برخو وېشل کیږي ، او د اناتومو فزیولوژي له اړخه دوی بېلابېلې لارې حسې هڅونې او تحریکونه د دماغو قشر ته لېږدوي چې په لاندې ډول بیانېږي .

۱-Lemniscate: دا لاره یا تگ لوری حسې سطحې مالومات (تماسي حسیت) او د ژور حسیت مالومات (د بندونو د برخو حسیت) لېږدوي . دا تگ لوری یو نېغ تگ لوری دی چې د نخاع د شاتنې رسی پر مټ بصلې ته رسېږي او تر هغې وروسته نېورون له دې ځای څخه خپل تگ لوري ته بدلون ورکوي او د منځني بنکر د الیافو په مرسته د مقابل اړخ تالاموس ته رسېږي .

۲-Extralemniscate: دا تگ لوری د درد د حسې مالوماتو (د درد حسیت) او همدارنگه د تودوخې او سوړوالي د حسیت د لېږد مسول دی . اول تم ځای د نخاع په شاتنې بنکر کې (د لومړي نېورون پای) دی ، وروسته د مقابل اړخ تالاموس ته تر تللو وړاندې یوه بله قطع کوي او د مخکېني بنکر د وحشي الیافو په مرسته د مقابل اړخ تالاموس ته رسېږي . د حسیت د لېږد دا دوه تگ لوري د شاتنیو رېشو پر مټ نخاع ته رسېږي . د

نيورون جسم د خلفي نخاع په غوتو (Ganglions) كې پروت دی نو ځكه هر عصب او هره رېشه د پوستكي د يوې ځانگړې برخې او ساحې د حسيت دننه په غاړه لري او ترې استازيتوب كوي . [۷ ، ۸ ، ۱۳] .

II-برسپن حسيت : چې په دې كې د حسيت لاندې ډولونه نغښتي دي

1-Light touch

2-Coarse Touch

3-Pain

4-Temperature

II-ژور حسيت چې لاندې حسيتونه ور پكې نغښتي دي

1-Position sense

2-Sense of passive movement

3-Sense of vibration

4-Sterognosis

5-Sense of deep pain

1-**Light touch** : په دې ازمایښت كې يوه اندازه مالوچې د بدن دهغې برخې سره چې تر ازمويلو لاندې ده ، نښلول كيږي او بيا له ناروغ پوښتنه كوو چې ستا د بدن د كومي برخې سره مالوچې نښتي دي ؟ ناروغ بايد دې د جوړوالی په شتون كې د مالوچو د نښلېدو ځای په گوته كړي . د پورتنی كتنې لپاره بايد لومړي د بدن پورتنی اطراف ، تنه او بيا لاندېني اطراف په متناظر ډول و ارزول شي . كوم وخت چې مالوچې د بدن د كومي برخې سره و نښلول شي او ناروغ د مالوچو د تماس ځای په گوته كړي دې حالت ته **Tactile Localization** ويل كيږي .

2-په يوه لاس كې د مالوچو دوي توتي نيول كيږي او د ناروغ د بدن د بېلابېلو برخو سره په متناظر ډول نښلول كيږي ، او له ناروغ پوښتنه كيږي چې ستا د بدن په كومو دوو برخو كې مالوچ مښتي دي چې ناروغ بايد كره مالومات در كړي ، چې دې ته **discrimination** .
Tactile ويل كيږي. كه چېرې د **Antospinothalamic tract** په برخه كې كوم افت شته وي ، نو نوموړي حسيتونه له منځه ځي .

۳- Coarse touch: په دې حالت کې د ناروغ اړوند برخه چې ارزول کېږي ، د ګوتي يا پروپ پر مټ تر فشار لاندې نیول کېږي ، ناروغ باید دغه فشار احساس کړي .

۴- درد احساس : د دغه حسیت د کتنې لپاره د ناروغ په هغه ځایونو کې چې موخه وي د ستنې او يا سنجاق پر مټ فشار راوړل کېږي او له ناروغ پوښتنه کېږي چې د بدن د کوم ځای سره دې ستنه نښتي ده او درد احساسوي او که نه ؟ درد د Lat.Spinothalamic tract له لارې لېږدېږي که چېرې په دې برخه کې کوم افت شته وي نو ناروغ درد نه شي حس کولی .

۵- د تودوخي احساس : په دې حالت کې دوه ټسټیوبونه چې د مسو له فلز څخه جوړ شوي وي را اخلو په دوی دواړو کې په یوه کې سړې او په بل کې تودې اوبه تویوو او هر یو پخپل وار سره د ناروغ له بدن سره نښلول کېږي چې په دواړو حالتونو کې د تماس سره جوخت د تودوالي او سوړوالي اړوند پوښتنې کېږي . چې نوموړی حسیت د Lat.Spinothalamic tract په افاتو کې له مینځه ځي (د نوموړو ټسټیوبونو د تودوخي درجه د بدن د تودوخي د درجې څخه یوه درجه ښکته او يا پورته وي) .

ژور حسیتونه

۱- Sense of position: په دې حالت کې له ناروغ څخه هېله کېږي چې خپلې سترګې پټې کړي د سترګو له پټولو وروسته ناروغ ته ویل کېږي چې زه ستا لاس ته یو وضعیت ورکوم ته هم هڅه و کړه چې بل لاس ته همدا وضعیت ورکړي مگر د نوموړي آزمایش د تر سره کولو د مخه ناروغ ته د کتنې څرنگوالی څرګند او بیان شي .

۲- Sense of passive movement: په دې حالت کې د کتنې د مخه د یوه غړي د خوځښت په اړوند چې د معاینه کوونکي له خوا تر سره کېږي ، بشپړ او سم مالومات ورکول کېږي او وروسته له ناروغ څخه هېله کېږي چې خپلې سترګې پټې کړي . د سترګو د پټولو سره جوخت د ناروغ د لاس غټه ګوته د کتونکي لخوا د غټې او شهادت د ګوتو پواسطه نیول کېږي او بېلابېلو خواوو ته د 30-40 درجو زاویو پورې خوځښت ورکول کېږي او د ناروغ څخه د هغې د ګوتي د ځای اړوند مالومات اخیستل کېږي .

۳- اهتزازي حسیت (Sense of Vibration) : په دې کتنه کې Tuning fork ته 128/sec اهتزاز ورکول کېږي ، د اهتزاز د راوستلو لپاره نوموړي اله د یوه بل شي پر

مت وهو له هغي وروسته نوموري اله د بدن د هغو برخو سره چې پوستکی او هډوکي سره نښلېدلي وي لگول کيږي چې دا لاندې ځايونه دي .

▪ Lat and med maleoli

▪ Sup ilio spin

▪ Olecranon

▪ په دې حالت کې بايدې دي ناروغ د Buzzing احساس وکړي ،مگر نوموړی حسيت

په دغه لاندې ناروغيو کې له مينځه ځي

✓ په زرو کسانو کې .

✓ Poly neuropathy

✓ د Post column په ناروغانو کې .

۴- Sterognosis : په دې کتنه کې د يوه شي د جنسيت ، جوړښت ، وزن او جسامت (

لويوالي) اړوند له ناروغ څخه پوښتنې کيږي ، د بېلگې په ډول کلي د ناروغ په لاس کې

ورکول کيږي(چې د کتنې پر مهال د ناروغ سترکې پټې وي) او مالومات تر لاسه کيږي .

که چېرې ناروغ د شي په ، په گوته کولو کې بېوسه وي دې ته Astereo gnosis ويل

کيږي . چې دغه پېښه د حسي قشر په افاتو کې ليدل کيږي .

۵-د ژور درد حسيت (Sense of deep pain) : د دې حسيت د کتنې لپاره دري

ازمايښتونه په ناروغ باندې تر سره کيږي

۱.د پښې د ساق (پونډۍ) د عضلاتو Punch يا سکونډاري لگول .

۲.د شهادت او د غټې گوټو تر مينځ سکونډاري لگول .

۳.په خصيو (خوټو) باندې سکونډاري لگول .

که چېرې په نوموړيو درې واړو حالتونو کې ناروغ درد احساس نه کړي نو ويل کيږي چې

په نوموړي ناروغ کې Sensorial pathway يا تگلاره له منځه تللي ده لکه د Tabies

dorsalis ناروغي .

ځينې غير نورمال حسيتونه

۱. Alocheria : که چېرې د بدن په بني اړخ کې يو شی و لگول شي او ناروغ ووايي

چې د کينې خوا سره لگېدلی دی ، نو دپټه Alocheria ويل کيږي ، او دا حالت د Ant

spin thalamic tract په ناروغي کې ليدل کيږي .

۲. **Hyperesthesia** : کله چې ناروغ په یوه لږه تنبیه سره د سخت درد احساس وکړي دې ته Hyperesthesia ویل کیږي .

۳. **Delayed conduction** : کله چې یو شخص د یوه تماس سره جوخت حس و نه کړي دې ته Delayed conduction ویل کیږي په دې مانا چې د تماس سره جوخت درک شتون نه لري او لږ وروسته ناروغ احساس کوي لکه د **Tabes dorsalis** ناروغي .

۴. **Parasthesia** : د ناروغ لخوا غیرنورمال حسیتونه لکه خارښت ، کرختي (شالېدل) او په ستنې چوڅېدل چې د **Poly neuritis** په ناروغي کې لیدل کیږي احساسیږي .

۵- **Analgesia** : کله چې د درد حسیت په بشپړ ډول له منځه لاړشي دی ، لکه د **Tabes dorsalis** په ناروغي کې . [۶ ، ۸ ، ۱۳] .

د دوهم څپرکي بنسټیز ټکي

- په فزیکي کتنه کې حرکي او حسي سیستمونه دواړه تر څیړني لاندې نیول کیږي .
- حرکي سیستم له اهرامي ، خارج اهرامي ، **Cerebellum** او د نخاع د قدامي قرن د حجراتو پر مټ په ټولیز ډول تنظیمیږي .
- د اهرامي یا علوي حرکي نیورون د سیستم د ناروغه کېدو له امله په ناروغ کې لاندېني بدلونونه منځته راځي .
- ۱- ژور عکسات لوریري .
- ۲- عضلي قوت یا **Power** کمیري .
- ۳- عضلي مقویت یا **Tone** زیاتیري .
- ۴- **Babensky** علامه یا نښه مثبت وي .
- ۵- **Clonus** مثبت وي .
- ۶- د نس یا بطن عکسات ورک وي .
- په ټوله کې عکسات په دوو ډلو برسېرنو او ژورو باندي وېشل کیږي .
- د عکساتو نه شتون ، لوړوالی او کمزوري درې واړه رنځمن حالتونه بیانوي .
- د **Pupillary** ، **Corneal** ، **Sneezing** او **Palmomental** عکسي د کوپړۍ د ننه ازواجو اړوند دي .
- د بابېنسکي نښه د میرگي له حملې وروسته تر دوو گړیو پورې، په ژوره کوما

د خوب پر مهال . په ماشومانو کې تر يوه کلنۍ پورې شته وي .
- د Supinator ، Brachioradialis ، Triceps ، Biceps ، Jaw jerk يا
Knee jerk يا Patellar reflex او Ankle يا Achill reflex ژور عکسات دي .
- خارج اهرامي سيستم د کوپړۍ د ننه د اتم زوج په مرستې سره د بدن په انډول ساتلو
کې ونډه لوبوي

او د رنځمن کېدو په حالت کې يې رپرډېدل ، د عضلاتو د مقويت زياتوالی او د مخ په
عضلاتو کې د افادې نه شتون رامنځته کيږي .

- په نورمال ډول په چاغو خلکو ، په هغو بنځو کې چې ډېر يې زيږولي وي ، په
خپټه باندې د عملياتو د ترسره کېدو وروسته او په زړو او عمر خوړليو کسانو کې
بطني عکسات ورک وي .

- حسيت په دوه ډوله دی برسېرن او ژور چې په برسېرن حسيت کې د تماس ،
تودوخي او سوږوالي حسيتونه او په په ژرر حسيت کې د بندونو او وټرونو حسيتونه
سره راټول دي .

د دوهم څپرکي پوښتي

سم ځواب په نښه کړئ !

- ۱- حرکي سيستم له لاندېنيو برخو څه جوړ دی .
- الف- اهرامي سيستم . ب - خارج اهرامي سيستم . ج - دواړه . د - ټول ناسم دي .
- ۲- د بدن د خوځښتونو انډول د کومو سيستمونو پر مټ ساتل کيږي ؟
الف - مخيخ او د کوپړۍ اتم زوج . ب - اهرامي سيستم او د کوپړۍ نهم زوج .
اهرامي سيستم او مخيخ . د - هېڅ يو .
- ۳- د ليدلو حسيت د لاندې حسيتونو يوه برخه ده .
الف - د ليري حسيت . ب - نيردي حسيت . ج - دواړه . د - هېڅ يو .
- ۴- د اهرامي سيستم په رنځمن کېدو کې .
الف - ژور عکسات لوړ وي . ب - عضلي قوت کميږي . ج - دواړه . د - هېڅ يو .
- ۵- بابېنسکي نښه .
الف- يوه پتالوژيکه نښه ده . ب - د اهرامي سيستم په رنځونو کې مثبتې وي . دواړه .
هېڅ يو .

۶-د حرکي سیستم برخي وبنیاست !

۷- Beachial Reflex له کومه ځایه سرچینه اخلي او څه ډول څرگندیږي ؟

۸- Limniscal Sensation راویپژنی !

۹-د بویولو د حسیت د په گوته لپاره کوم شیان کارول کیږي ؟

۱۰-د بطن (نس) عضلات د کومو اعصابو پرمټ تعصیبیږي ؟

دریم څپرکی

قحفي ازواج (CRANIAL NERVES)

په بنسټيزه توگه قحفي ازواج (۱۲) جوړې دي چې د بېلابېلو سوريو څخه تېر او د بدن بېلابېلو برخو ته عصب ورکوي ، د قحفي ازواجو کتنه مونږ ته د ناروغۍ د تشخيص او اندازو څخه په بشپړ ډول مالومات راکوي په دې مانا چې که چېرې دا دوولس جوړې قحفي ازواج په سمه توگه معاینه شي ، د دې سربېره چې د ناروغۍ تشخيص را په گوته کوي دا را بښي چې د دې ناروغۍ انداز بڼه او که خراب دي . قحفي ازواج د بدن بېلابېلي برخي تعصیبيوي چې د دې ازواجو څخه ځینې حسي ، ځینې حرکي او ځینې نورې بیا حسي او حرکي دواړه دندې تر سره کوي . د دې دوولسو قحفي ازواجو نومونه په لاندې ډول دي

۱- لومړی قحفي زوج **Olfactory N** : د دې عصب دنده د بوی درکول دي .

۲- دوهم قحفي زوج **Optic N** : دا عصب د لیدو دنده لري .

۳- دریم قحفي زوج **Occulomotor N** .

۴- څلورم قحفي زوج **Trochlear N** .

۵- پنځم قحفي زوج **Trigeminal N** : د مخ د حسیت دنده لري .

۶- شپږم قحفي زوج **Abducens N** : دا درې قحفي ازواج (دریم ، څلورم او شپږم) د سترگو د حرکتو دنده په غاړه لري .

۷- اووم قحفي زوج **Facial N** : د مخ د حرکتونو دنده یې تر غاړې ده .

۸- اتم قحفي زوج **Acusticus N** : دا عصب دوي د ارزښت وړ برخي لري چې یوه یې د Cochlear په نوم یادیري چې د اورېدو مسولیت لري ، او بله برخه یې Vestibular نومیري چې د بدن د اندول په ساتلو کې ونډه لري .

۹- نهم قحفي زوج **Glossophyrangeal N** : د بلعوم حرکات کابو کوي .

۱۰- لسم قحفي زوج **Vagus N** : دا قحفي زوج ډېر پراخ جوړښت لري او ډېری اوتونوميک حرکات کابو کوي .

۱۱- یوولسم زوج **Accessory N** : دا عصب په بنسټيزه توگه د Sternocleidomastoid عضلات تعصیبيوي .

۱۲- دوولسم قحفي زوج **Hypoglossal N** : د ژبې د خوځښت دنده په غاړه لري . اوس د دې دوولسو جوړو دمعاینې ترتیب او هم د نوموړو قحفي ازواجو د په رنځ ککړېدو

اعراض او نښې په گوته کوو چې د یوه قحفي زوج په رنځ ککړېدو کې کوم ډول اعراض او نښې په ناروغ کې وینو .

۱- لومړی قحفي زوج **Olfactory nerve** : دا عصب یو بشپړ حسي عصب دی کوم چې بوی د پوزې د مخاطي غشا څخه د دماغو د بوی د درک کولو ځای ته چې د قحف په وړاندېنې برخه کې د (**Uncus Uncinate gyrus**) په برخه کې پروت دی لېږدوي .

د لومړي قحفي زوج کتنه : د دې عصب د کتنې لپاره لومړی باید د ناروغ یوه سېرمه او د هغې د ارزونې څخه وروسته بله سېرمه وکتل شي چې د دې موخې د تر لاسه کولو د پاره باید د ناروغ یوه سېرمه د یوه شي پر مټ (د معاینه کوونکي د گوتې پر مټ) و تړل شي او د ناروغ هغه سېرمه چې خلاصه ده و ځینو ځانگړو شیانو ته مخ شي او له ناروغ پوښتنه وشي چې څه ډول بوی احساسوي ؟ د دې کتنې لپاره ډېری وختونه د نعناع (وېلني) او Coffee د بوی څخه کار اخیستل کېږي . که چېرې ناروغ د ځانگړو شیانو د بوی په توپيرونو کې ستونځه ولري نو باید د ناروغ څخه و پوښتل شي چې دا بوی ستا په سېرمو کې د کافي بوی دی او که د وېلني بوی دی؟ دا موبایده دي چې په یاد وي چې لومړی قحفي زوج نه یوازې بوی درک کوي بلکه څلور لومړني خوندونه (مزي) لکه د خوړو، تریوو ، مالگینو او ترڅو شیانو خوندونه هم احساس کوي. که چېرې یې د یوه ډول بوی د بویولو احساس له لاسه ورکړی وي دېته **Anosmia** ویل کېږي .

د بویولو د احساس د له مینځ تلو په شتون کې باید مور د بویولو د جوړښتونو په اړوند ښه څیر شو چې ایا د پوزې په مخاطي غشا کې څه تکلیف شته دی او یا دا چې په لومړني قحفي زوج کې په داسې حالت کې چې د بویولو احساس په حاد ډول له منځه تللی وي ، ډېری وختونه د پوزې د مخاطي غشا په افت دلالت کوي او که چېرې په مزمن ډول سره له منځه تللی وي نو ډېری وختونه د قحف د قاعدې د ترصیضاتو له امله وي همدارنگه په یوه سېرمه کې د بوی د احساس له منځه تلل د **Meningioma** له کبله وي چې وروسته بیا په دوه اړخیز شکل وي . که چېرې د بویولو احساس په ناوړه شکل او یا د یوه بوی انګېرل په بل بوی وي دې ته **Paraosmia** ویل کېږي .

۲- دوهم قحفي زوج **Optic nerve** : دا عصب د لیدو دنده په غاړه لري د دې عصب د ارزونې لپاره د لاندېنيو تستونو تر سره کول اړین دي .

Visual acuity 

Visual field 

Colour vision 

Fundus د کتنه د Fundoscopy پر مت . 

۱. د لیدلو د قدرت معاینه (Visual acuity) د دې معاینې لپاره دوه آزمایشونه تر سره کیږي .

۱- نیرودي لیدنه (Near vision) : په دې کتنه کې ناروغ باید د لسو انچو په لیرېوالي یو کتاب و لولي (Jaeger's type) .

۲- لیرې لیدنه (Far vision) : د دې آزمایش د تر سره کولو د پاره د Snellen له چارت څخه کار اخیستل کیږي چې د دې عمل د تر سره کولو د پاره د ناروغ په مخ کې د ۶ مترو په لیرېوالي سره چارت اېښودل کیږي . باید دې په نارمل حالت کې ناروغ نوموړي ټکي و لولي چې په نورمال حالت کې یو شخص کولی شي چې ۶/۶ لیدل ولري .

۲- Visual field کتنه (د لیدلو د ساحې کتنه) : د لیدلو د ساحې په کتنه کې Perimetry او Confrontatim له کرنلارو څخه کار اخیستل کیږي .

د کتنې کرنلاره

د لیدلو د ساحې د کتنې لپاره ناروغ په یوه چوکۍ کېښودل کیږي شونې ده چې د ولاړې او یا ناستې په وضعیت تر سره شي او په مخامخ کې یې ډاکتر د یوه متر په لیرېوالي په بله چوکۍ کېښي او وروسته له ناروغ هېله کوي چې د خپل لاس پر مت خپله یوه سترګه پټه کړي او کومه سترګه یې چې خلاصه ده ، د معاینه کوونکي د مقابل سترګې سره ثابته ساتي ، پدې وخت کې معاینه کوونکي د منځني خط څخه خپله گوته او یا کوم بل شی د خپلې او د ناروغ د لیدلو د ساحو ترمنځ راوړي پدې وخت کې له ناروغ څخه پوښتنه کیږي چې ایا اړوند شی ویني او یا نه ؟ دا آزمایش تر هغې اندازې پورې تر سره کیږي ترڅو په کومه ساحه کې چې معاینه کوونکي او ناروغ دواړه و نشي کولی چې نوموړی شی و ویني . دا آزمایش د سترګو په جنب ، پورتنۍ او ښکتنۍ خواوو کې باید تر سره شي . په ځینو وختونو کې دا اړتیا احساس کیږي چې یو شی د ناروغ سترګو ته مخامخ راوړل شي ، او له ناروغ پوښتنه وشي چې څه وخت نوموړی شی لیدلی شي او په کوم وخت یا کوم ځای کې یې له سترګو څخه ورک کیږي . په هغه ناروغانو کې چې د ارزونې ستونځې شته وي نو د ناروغ د سترګو په وړاندې د لاس یو حرکت تر سره کیږي او د ناروغ د سترګو غبرګون

کتل کيږي او يا دا چې د ناروغ د سترگو وړاندې پوکۍ وهل کيږي او د هغې د سترگو پلک و هلو ته ځيرېږو چې دې ته **Menace reflex** ويل کيږي . که چېرې په نوموړي مېتود و نه شو کولی چې د ناروغ د ليدلو ساحه و ارزوو نو د ځينو مېخانیکي آزمايښتونو څخه چې د **Bjerrum's** په نوم يادېږي کار اخلو چې دا مېتود په ډېر حساس او سم ډول سره مالومات را کوي . د ليدلو د ساحې خرابوالی په لاندې ډولونو سره دی .

الف-Concentric Constriction : په دې حالت کې د ناروغ ليدل په مرکزي برخه کې شتون لري او په لاندېنيو حالتونو کې نوموړی غير نورمال حالت په ناروغ کې د کتنې وړ دی .

• **Optic atrophy** : دا حالت ډېری وختونه د سفلیس د ناروغۍ له کبله منځته راځي

• د شبکې ناروغي .

• **Hysteria** .

• **Papilloedema** .

ب-د ليدلو د مرکزي برخې نیمگرتيا : دا حالت ډېری وختونه د **Macula** د ناروغیو له کبله را منځته کيږي چې دا ناروغۍ په لاندې ډولونو دي .

• **Papillitis** .

• **Multiple sclerosis** .

ج-Hemianopia : په دې حالت کې ناروغ د خپلو ليدلو د ساحې نيمايي برخه له لاسه ورکوي او په دوه ډوله ده .

• **Homonymous Hemianopia**

• **Heteronymous Hemianopia** په **Homonymous Hemianopia** کې

ناروغ د دواړو سترگو د عين اړخ ليدل له لاسه ورکوي په دې مانا چې د يوې

سترگې د پوزې خوا او د بلې سترگې صدغي خوا خپل ليدل له لاسه ورکوي نو له

دې امله په دې ډول د ليدلو له منځه تللو کې مور دوه ډوله ځانگړنې په ناروغ کې

موندلی شو يعنې د **Right homonymous** او **Left homonymous hemi**

anopia په ډولونو وي په لومړني حالت کې په بني **Optic tract** کې او په

دوهمي حالت کې په کين Optic tract کې افت شته وي د Hetero nymous hemianopia په پېښه کې د ناروغ د يوې سترگې ښى خوا او د بلې سترگې کينې خوا دخپلو ليدلو ساحه له لاسه ور کړي وي چې دا بيا په دوه ډوله ده .

- Temporal heteronymous hemianopia چې دپته bilateral hemianopia هم وايي.

- Nasal heteronymous hemianopia په لومړي حالت کې د يوې سترگې صدغي برخې او د بلې سترگې هم د صدغي برخې ليدل له لاسه ورکړی وي چې دا ناروغي ډېرى وختونه د Chiasma optic د رنځمن کېدو له امله رامنځته کيږي (چې ډېرى وختونه د نخامي غدې د تومورونو له امله رامنځته کيږي) همدارنگه ترضيضات او التهابات هم د نوموړي حالت لامل کېدى شي . په دوهمي حالت کې د دواړو سترگو د پوزې برخې خپل ليدل له لاسه ورکوي نو له دې امله دوهمي حالت ته Binasal hemianopia ويل کيږي چې نوموړى حالت د Chiasma optic د هغو عصبي اليافو د افت څخه پيا کيږي کوم چې يو بل نه سره پرې کوي .

Hemianopia بيا په دوو برخو وېشل کېدى شي .

- Sup hemianopia

- Inf hemianopia چې دا دواړه پورتنې حالتونه د Altitudinal hemianopia په نوم هم ياديږي . په وروستيو کې مو دا خبره بايد په ياد وي چې د سترگو د ليدلو د څلورمې برخې له لاسه ورکولو ته Hemianopia ويل کيږي .

۳-Colour vision : په دې ازمائښت کې د ناروغ څخه هېله کيږي چې بېلابېل رنگونه په گوته کړي . کوم رنگونه چې د دې موخې لپاره کارول کيږي ډېرى يې له سره ، ابې او شنه رنگونو څخه کار اخيستل کيږي (د Ischihara او يا Holmgrenwod څخه ډېر کار اخيستل کيږي).

۴- Fundus کتنه : په دې کتنه کې له Ophthalmoscope څخه کار اخيستل کيږي مگر د نوموړي معاينې د مخه بايد د ناروغ Puple يا کسو ته د Homoatropine له څخولو څخه کار واخيستل شي . په نارمل ډول سره د يوه انسان ډېسک گلابي بنفشي رنگ لري نو کوم وخت چې د يوه شخص Disc معاينه کيږي بايد دا لاندې جوړښتونه او حالتونه په گوته کړو .

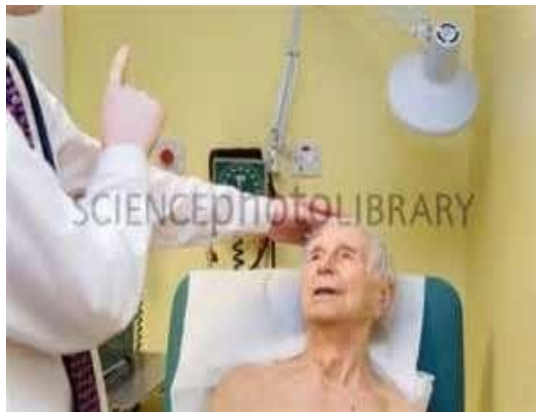- د Disc د جورښت حالت .
- د وینې د رگونو جورښت او حالت .
- د وینې بهېدنې او چټلیو شتون .

د دریم، څلورم او شپږم قحفي ازواجو کتنه (Examination of 3rd , 4th , 6th) (Cranial nerves

دا پورتنې درې واړه قحفي ازواج د سترگو د عضلاتو د تعصیب دنده په غاړه لري .

د دریم قحفي زوج (Oculomotor nerve) : دا عصب د Sup. Oblique او د Lat rectus د عضلاتو پرته د سترگو نور ټول عضلات تعصیبوي . د رڼا او د تطابق عکسات (Light and accommodation) د نوموړي دریم قحفي زوج پر مټ کنټرولېږي د Sup Oblique عضلات د څلورم (Trochlear .n) او Lat. Rectus د شپږم (Abducens n) پر مټ تعصیبېږي .

د نوموړو قحفي ازواجو کتنه : د دې قحفي ازواجو د کتنې لپاره ناروغ او ډاکټر یو د بل مخامخ کېږي د ناروغ څخه هېله کېږي چې یوازې د معاینه کوونکي د شهادت گوته و څاري او خپل سر و نه خوځوي . معاینه کوونکي خپل لاس بېلابېلو وضعیتونو (علوي ، سفلي ، وحشي او انسي) ته وړي چې د نوموړو اعصابو د نارمل والي په شتون کې د ناروغ سترگې هرې خواته منظم حرکت کوي مگر که چېرې د نوموړو قحفي ازواجو په دنده کې



نیمګرټیا شته وي (۱۴) شکل

نو نوموړی حرکت سم نه وي چې د سترگو دې نارمل حرکت ته Conjugate movement ویل کېږي.

که چېرې نوموړي قحفي ازواج د کومې ناروغۍ له امله ماوف شوي وي په ناروغ کې لاندې نښې د کتنې وړ وي .

- د ناروغ د سترگو حرکات محدودیږي .
- ناروغ له دوه لیدوڅخه هغه وخت شکایت کوي کوم چې فلج خوا ته د سترگو د حرکت هڅه وکړي.
- بنیایي په ناروغ کې قیچ (Squint) شته وي .
- د دریم قحفي زوج د څرگندو رنځمن کېدو په شتون کې د رنځمنې خواکسی پراخ اوبدلون نه منونکی وي.

دریم قحفي زوج : د دریم قحفي زوج د رنځمن کېدو له امله بنیایي د رنځمنې خوا د سترگې گاتې وحشي (باندېنې) او سفلي (بنکتنې) خوا ته کور شي او شوني ده چې دغه لاندېنې نښې په ناروغ کې ولیدل شي.

▪ Ptoxis

- د Light reflex له منځه تلل .
- د Accomodation د عکسې له منځه تلل .
- د رنځمنې خوا د کسې پراخوالی او بدلون نه منل .

که چېرې د نوموړي عصب رنځمن کېدل په قسمي توگه وي نو شوني ده چې د نوموړو نښو څخه یوه یا دوي نښې شته وي .

Ptoxis : د پاسني جفن د لوېدلې (سقوطي) حالت څخه عبارت دی . د دې حالت د ارزونې لپاره د ناروغ پر تندي باندې لاس اېښودل کيږي او هېله ترې کيږي چې پورته خوا ته و گوري ، په دې حالت کې ناروغ نه شي کولی چې خپل پورتنې جفن ته پورته خوا ته حرکت ورکړي . Ptoxis شوني دی چې د Horner syndrome په ناروغې کې هم و لیدل شي .

Accomodation : د نیردې لیدو لپاره د سترگو له مطابقوالي څخه عبارت دی . د دې د ارزونې لپاره د ناروغ له سترگو څخه په یوه فاصله کې یو شی نیول کيږي او ور څخه هېله کيږي چې ورته و گوري ، نوموړی شی د مرکزي کرښې په اوږدوالي سترگو ته نیردې کيږي . په نارمل ډول د ناروغ دواړه سترگې د پوزې خواته نیردې کيږي او کسې واړه کيږي .

Light reflex : د دې آزمایش د تر سره کولو لپاره د ناروغ څخه هېله کيږي چې یوه ټاکلي ځای ته و گوري . په دې حالت کې د ناروغ د سترگې د وحشي ځنډې څخه رڼايي

متوجه کوو ، په نارمل ډول سره د ناروغ همغه سترګې کسی کوچنی کیري ، په هغه حالت کې چې رنایي یوې سترګې ته متوجه وي مګر بله سترګه یې منقبضه شي ، دېته Consensual reflex ویل کیري .

خلورم قحفي زوج Trochlear. N : د خلورم قحفي زوج د رنځمن کېدو په شتون کې ناروغ نه شي کولی چې د رنځمنې خوا سترګه پاسني او انسي خواته و اړوي .

شپږم قحفي زوج Abducens nerve : د شپږم قحفي زوج د رنځمن کېدو په شتون کې ناروغ نه شي کولی چې خپلې سترګې ته تبعه ورکړي . پورتنی څیرنې په هغه حالت کې د درې واړو قحفي ازواجو

اړوند دي چې که چېرې نوموړي قحفي ازواج په Infra nuclear ډول سره رنځمن شي . که چېرې په Supra nuclear ډول سره رنځمن شوي وي ، نو د نوموړو نښو سره یو ځای په ناروغ کې Conjugated movement هم په سترګو کې له منځه ځي .

پنځم قحفي زوج Trigeminal nerve : دا قحفي زوج په بدن کې تر ټولو قحفي ازواجو غټ زوج دی او د بدن د بېلابېلو برخو سره پېوستون او اړیکې لري. د دې زوج ترټولو ارزښتمن پېوستون د Duramater او دوهمې رقبې فقرې سره دی. دا پېری حسي عصب دی مګر په لږه کچه حرکتی ځانګې هم لري .

➤ حسي برخه : د دې برخې د ارزونې لپاره باید د ناروغ په مخ باندې د تودوخي ، تماس او د درد حسیتونه آزمایشت او و ارزول شي ، همداراز د نوموړي عصب د ارزونې لپاره لاندې عکسات باید تر غور او څیرنې لاندې ونیول شي .

✓ **Corneal reflex :** د ناروغ څخه هېله کیري چې څنگ ته و ګوري ، په دې حالت کې یو نه تحریکونکی شی د سترګې د کونج څخه د صلیبي (قرنيې) سره په تماس کې راوړل کیري . د عکسې په شتون کې د ناروغ سترګې پټیري .

✓ **Conjunctival reflex :** د دې عکسې د کتنې لپاره د ناروغ څخه هېله کیري چې یوې خواته وګوري . په دې حالت کې د ناروغ د منضمې سره د مالوچو یوه وړوکی ټوټه نښلول کیري ، د دې عکسې په شتون کې د ناروغ په سترګه کې زمبل (Blinking) پیداکیري .

➤ د حرکتی برخې معاینه : د دې زوج حرکتی الیاف د ژولو عضلات تعصیبوي .

ارزونه : د حرکي برخي د ارزوني لپاره د ناروغ څخه هبله کيږي چې خپل غابښونه يو د بل د پاسه کلک کړي . وروسته د ناروغ دواړو خواوو مخونو ته فشار ورکول کيږي ، د عصب د نارملوالي په شتون کې معاینه کوونکی په دواړو خواوو کې شخوالي (سختوالي) حس کوي .

✓ دناروغ څخه هبله کيږي چې خپلې خولې ته له يوې نه بلې بلې خوا ته حرکت ورکړي .

✓ د ناروغ نه هبله کيږي چې خپله خوله خلاصه کړي ، د ناروغ خوله فلج شوي خواته تېله کيږي او خوله يې کړه بنسکاريږي .

Jaw jerks عکسه : کتونکی د خپل لاس منځنۍ گوته د ناروغ د زني د پاسه بردي او د خپلې دې گوټې د پاسه د عکسي د څټک پر مټ ضربه واردوي ، په دې حالت کې معاینه کوونکی د ناروغ د زني حرکت محسوسوي . د پنځم قحفي زوج د رنځمن کېدو له امله په هغه حالت کې چې د نوموړي عصب رنځمن کېدل د هستې په پورته برخه کې وي ، نوموړي عکسه زیاته وي ، باید په یاد مو وي چې د ناروغ څخه د معاینې پر مهال هبله وکړی چې خپله خوله نیمه خلاصه وساتي .

د ترنجي عکسه (Sneezing Reflex) : د کوپړۍ پنځم زوج د پوزې داخلي برخي د مخاطي غشا حسیت تامینوي که چېرې دا برخه رنځمنه وي نو د ترنجي عکسه نه وي یا کميږي .

اووم قحفي زوج Facial nerve : دا عصب يو بشپړ حرکي عصب دی چې ډېری د مخ په افادوي مسایلو پورې اړوند دی ، مگر د حسي څانگې يوه وړوکی برخه هم لري چې د Intermedus wrisberge په نوم ياديږي . د دې عصب په رنځمن کېدو سره د ناروغ د اړوندې خوا سترگه په فلج اخته کيږي او په لاندې ډول سره يې ارزونه کيږي .

د ازمويڼي کرنلاره Farowing of the forehead : په دې ازماینېت کې له ناروغ څخه هبله کيږي چې پورته خواته وگوري (پرته له دې نه چې سر و بنوروي) به دې وخت کې د ناروغ په ټنډه کې گونځې پيدا کيږي چې بایدې دي د ټنډې د بلې نیمايي خوا سره پرتله شي .

- Charli's Bell's Sign : د ناروغ څخه هبله کيږي چې سترگې پټې کړي . د رنځمن اړخ سترگه نه پټيږي بلکه پاسني او انسي خواته کږيږي چې دپته Bell's sign ويل کيږي .
- Corcodial tear : د ناروغ له سترگو څخه اوبنکې بهيږي چې دپته Corcodial tear (د مکر اوبنکې) ويل کيږي .
- Puffed checks : د ناروغ بارخوگان پرسېدلي ښکاري .
- Nasolabial fold : په رنځمني خواکې له منځه تللي وي .
- Inflation test : دا تست هم مثبت وي په دې مانا چې ناروغ خپل مخ پرسولی نه شي .

اتم قحفي زوج Acousticus nerve : دا يو حسي عصب دی چې په غوره توگه دوي برخي لري ، يوي برخي ته يي Cochlear وايي چې د اورېدلو مسوليت په غاړه لري او بله برخه يي Vestibular دی چې د خارج اهرامي سيستم په مرستي سره د بدن د انډول په ساتلو کې ونډه لري .

❖ Watch test : د دې ازماينست د ترسره کېدو لپاره يو ساعت چې په حرکت کې وي د يوه ټاکلي ځای څخه معاینه کوونکی خپل غوږ او د ناروغ غوږ ته نيسي په کوم واټن کې يې چې معاینه کوونکی اوري بايد ناروغ يې هم و اوري ، او که چيرې په همغه واټن کې ناروغ و نه شول کولی چې اواز و اوري نو په دې حالت کې د غوږ د اورېدو د قدرت نيمگړتيا ښيي . دا خبره مو بايد په ياد وي چې د ناروغ بل غوږ بايد د مالوچو او يا گوتو پرمټ بند وساتي .

❖ Weber test : د دغه ازماينست پرمټ د اورېدو قدرت د Air conduction او Bone conduction له لارې سره بېل او توپيريږي ، يا دا چې دا معلوميري چې په دې ناروغ کې چې د اورېدو ستونځې دي ، د هغې په Air conduction کې او يا Bone conduction کې نيمگړتيا شته ده . د دې ازماينست د ترسره کولو لپاره Tuning fork په اهتزاز راوستل کيږي او د ناروغ د ټنډې په منځنۍ برخه کې اېښودل کيږي د نوموړي الې اهتزازات بايد 256cycle/sec وي . په نارمل ډول سره د ټنډې په منځنۍ برخه کې نوموړي اهتزازات محسوسيږي . اوس د ناروغ څخه پوښتنه کيږي چې دا اهتزازات په کوم ځای کې احساسوي؟

❖ که چپري ناروغ په خپل يوه غور کې اهتزازات د بل غور په پرتله په شدت سره و اوري نو دا رابښي چې د دې غور په منځنۍ برخه کې ستونځه شته (په منځني غور کې نيمگرتيا شته وي) ځکه چې منځنۍ غور باندېنۍ اواز لېږدولی نه شي ، مگر د هډوکي پر مټ ډېر ښه لېږدېږي .

❖ مگر که چپري ناروغ نوموړي اهتزازات په کمزوري ډول و اوري او يا يې بيخي وانه وري ، نو دا مانا چې د ناروغ په عصب يا Bone conduction کې نيمگرتيا شته .

❖ Rinne test: په دې آزمايښت کې Tuning fork په اهتزاز راوستل کيږي او د ناروغ د Mastoid د هډوکي د پاسه تر هغه وخته اېښودل کيږي ترڅو نور اوازونه وانه وري (په دې وخت کې د ناروغ غور د لاس پواسطه بند ساتل شوی وي) . کوم وخت چې اواز د اورېدو وړ نه وي نو د ناروغ غور خلاصېږي او نوموړي اله د ناروغ د باندېني Acoustic meatus په برخه کې اېښودل کيږي ، که چپري ناروغ اواز وانه اورېدو نو مانا دا چې د هغې په منځني غور کې نيمگرتيا شته او د دې پر خلاف که يې و اورېدو نو مانا دا چې د ناروغ په Bone conduction کې نيمگرتيا شته ده . په وروستيو کې بايد ووايو چې په Nerve deafness کې ناروغ لوړ اوازونه سم نه شي اورېدلی ، او د منځني غور په ناروغيو کې ټيټ اوخفيف اوازونه نه شي اورېدلی .

د Nerve deafness لاملونه : دغه ډول کونوالی دلاندي ناروغيو له امله پيدا کيږي.

۱-د داخلي غور د حسي عصبي اليافو ناروغی .

۲-د اتم قحفي زوج ناروغی .

۳-د اتم قحفي زوج د هستي ناروغي اويا په دماغي ساقه کې د Ascending pathway د ناروغی له امله .

۴-د قشري سمعي ناحيې د رنځمن کېدو له امله .

۵-د داخلي غور تخريب د دې لاندي ناروغيو له امله منځته راځي .

▪ .Menier syndrome

▪ Labyrinthitis: چې دا ډېر ځله د لومړني او دوهمي قحبي Otitis media

له امله پيدا کيږي . همداراز Labyrinthitis د Meningococcal

meningitis او Mumps له امله را منځته کېدی شي . ضربې او د Streptomycin زرقیات په ځانګړو پېښو کې نوموړي پېښې پیداکوي . یا دا چې ضربه او د Streptomycin زرقیات ناروغ ته Nerve deafness پيدا کولی شي . Acoustic neuroma ، د Cerebello pontine angle ناحیې هم دا ډول کونوالی پيدا کولی شي . د صدغي فسونو دوه اړخیز رنځمن کېدل او Multiple sclerosis هم د دې کونوالي نادر لاملونه دي .

د Vestibular برخې ارزونه : دغه برخه د بدن د انډول په ساتلو کې غوره ونډه لري او د دې برخې د ارزونې لپاره دوه غوره ازمايښتونه شته دي .

۱-Caloric test

۲-Rotational test

۱-Caloric test (Oculovestibular reflex) : په دې ازمايښت کې تر هر څه د مخه باید د ناروغ د غوړ کانال او پرده دواړه وکتل شي او د هغوی د سلامتیا او بندښت اړوند بشپړ مالومات تر لاسه شي . یا دا چې اړوند غوړ چې ارزول کېږي باید وکتل شي چې د هغې په پرده او کانال کې کوم غیرنورمال حالت شته نه وي .

د ارزونې کرنلاره : ۱۰ سي سي اوبه چې د هغې د تودوخي درجه 30 سانتي ګراد او یا ۴۴ درجې د سانتي ګراد وي (د بدن د تودوخي د درجې څخه بنکته او یا پورته) د ناروغ په غوړ کې د یوه کټیټر پر مټ توییري مخکې له دې چې د عکسي نه شتون ثابت کړو دوهم ځل ۵۰ سي سي اوبه باید نوره داخلي شي . د دې خبرې دلیل دا دی چې که چېرې د ۱۰ سي سي اوبو په وړاندې غبرګون و نه لیدل شو نو باید دې چې ۵۰ سي سي اوبه په همدې کرنلاره و کاروو .

پایله : د ناروغ د دماغي ساقې او د قحفي زوج د Vestibular د برخې د سلامتیا په شتون کې د ناروغ په دواړو سترګو کې Nestagmus پیداکیري مګر هغه کسان چې ځینې ځانګړي درمل باریتورات ، Tricyclic anti depressant ، د امینو ګلايکوزید انټي بیوتیک او ځینې نور Vestibulotoxic درمل کاروي د نوموړي ناحیې د دندې د خرابوالي لامل او نوموړی ازمايښت منفي وي . مګر دا خبره مو باید په یاد کې وي چې د اوبو له څڅولو وروسته باید دوی دقیقې د

Nystagmus د پیدا کېدو لپاره انتظار و باسو . په داسې حالت کې چې ناروغ د پخوا څخه Nystagmus ولري نو د نوموړي عمليې په پلي کولو سره دا حالت زیاتیري چې دېته Directional prepouderance ویل کیږي .

د نهم قحفي زوج معاینه (Examination of Glosso pharyngeal nerve)

(: د نهم قحفي زوج د ارزونې او کتنې لپاره دوو آزمایشونو ته اړتیا ده .

- د ژبي په ۳ / ۱ خلفي (شاتنی) برخه کې د خوند د حسیت جوتول د ځینو شیانو په ور کړې سره چې ایا ناروغ د دغه توکو خوند درک کولی شي او که نه ؟

- د Pharyngeal reflex کتنه : د دې آزمایش د ارزونې لپاره له ناروغ څخه هبله کیږي چې سترگې پټې او خوله خلاصه کړي ، پدې وخت کې د Prope پر مټ د بلعوم خلفي برخه تنبیه کیږي چې د دې ځای د تنبیه کېدو سره د ناروغ سویقات تقلص کوي . چې دا حالت د نهم قحفي زوج پر سلامتیا دلالت کوي مگر که چېرې نهم قحفي زوج رنځمن شوی وي نو نوموړي عکسه شتون نه لري .

د لسم قحفي زوج معاینه (Examination of Vagus nerve) : لسم قحفي زوج هم حرکي او هم حسي الیاف (تارونه) لري ، د دې عصب ډېری ونډه په سمپاتیکو عصبي رېښو پورې اړه لري .

- Pharyngeal reflex(gag reflex) : د ناروغ د حلقوم د خلفي برخې د پروپ پر مټ په تنبیه سره ناروغ ته زړه ډکوالی (دلېدي) پیدا کیږي ، چې د دې عصب په سلامتیا دلالت کوي .

- په خبرو کولو کې بدلون (Change in speech) : د نرم حنک ، حلقوم او حنجري د فلج کېدو له امله د خبرو کولو منځپانګه بدلون مومي دا چې که چېرې ورته وواي چې egg ووايه دی eng وایي .

- د خوړل شویو بېرته را ګرزول (Regurgitation of food) : کله چې ناروغ خواړه خوري د نرم حنک د فلج کېدو له امله نوموړي غذايي توکي د ناروغ له سرمو څخه دوهم ځلي راوړي .

• **Horseness of voice** : د حنجري د عضلاتو د فلج کېدو له امله د ناروغ اواز خپ او رځرونکی وي .

د **يوولسم قحفي زوج معاینه (Examination of accessory nerve)** : دا عصب يو بشپړ حركي عصب دی او د Sternocleidomastoid عضلات تعصیبيوي .

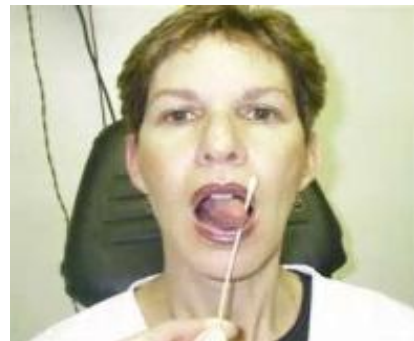• **Rotation test** : د ناروغ په يوه خوا مخ کې د معاینه کونکي له خوا مقاومت را پیدا کيږي او د ناروغ څخه هېله کيږي چې د زور په وړاندې زور و کاروي ، په دې وخت کې د ناروغ غاړه کتل او د عضلاتو را پورته کېدل ارزول کيږي .

• د ناروغ په زنه معاینه کونکي خپل لاس ږدي او د ناروغ څخه هېله کيږي چې سر بښکته کړي د دواړو خواوو مقاومت د معاینه کونکي لخوا ارزول کېدی شي .

• **Shrugging of shoulder** : د ناروغ د دواړو اوږو د پاسه معاینه کونکي فشار راوړي او د ناروغ څخه هېله کيږي چې خپلي اوږې پورته کړي فلج خوا د جوړې خوا په پرتله ډېر کمزوری حرکت کوي .

د **دوولسم قحفي زوج معاینه (Examination hypoglossal nerve)** : دا عصب په بشپړ ډول يو حركي عصب دی او د ژبي د عضلاتو د تعصیب پېټي يې تر غاړې دی . د دې عصب د ارزونې لپاره باید لاندې ټکو ته ځيرشو .

د ژبي ځای : ژبه په نورمال حالت کې د خولې په منځنۍ برخه کې ځای پر ځای وي . له ناروغ څخه هېله کيږي چې خپله ژبه وباسي ، په دې وخت کې د ژبي ځای پر ځای کېدل ارزول کيږي . په نارمل ډول ژبه لږ بڼی خواته کږه وي . (۱۵) شکل



- که چږې دوولسم قحفي زوج په هسته کې رنځمن شوی وي ، نو د رنځمنې خوا د ژبې نيمايي برخه کمزوري او سره ټوله شوي بنکاري .
 - د ژبې هغه خوا چې فلج شوي وي په څرگند ډول Fasciculation (تارتار کېدل) پکې ليدل کيږي .
- د ژبې خوځښت دې د خولې په دواړو خواوو کې و ارزول شي ، او په فشار سره جس شي خو کومه خوا چې نرمه جس شي د همغه د عصب په رنځمن کېدو دلالت کوي . [۶ ، ۸ ، ۱۳] .

د دريم څپرکي بنسټيز ټکي

- د کوپړۍ د ننه دوولس جوړې اعصاب ځای پر ځای دي چې بېلا بېلي حسي ، حرکي او حسي - حرکي دندې تر سره کوي .
- N . Abducence ، N . Trochlear ، N . Oculomotorious- N . Hypoglossus ، Accessoriosis N ، Facialis ، N . glosso ، N . Acusticus ، N . Opticus ، Olfactorious ، pharyngeal ، حسي اعصاب او N . Trigeminal ، N . Vagus حرکي او حسي گډ اعصاب دي .
- د کوپړۍ د ننه د لومړۍ جوړې د رنځمن کېدو په حالت کې يا د بويولو حسيت له منځه ځي او د يوه بوی پر ځای بل ډول بوی احساسیږي چې دېته Parasomia وايي .
- د کوپړۍ د ننه د دوهمې جوړې د رنځمن کېدو په شتون کې د لېدلو وس زيان ويني .
- د کوپړۍ د ننه د دريمې جوړې د رنځمن کېدو په شتون کې د رڼا په وړاندې د سترگو سمون ورکول د دې عصب دنده ده چې د ناروغه کېدو په حالت کې د نور عکسه او Accomodation له منځه ځي او Ptoisis رامنځته کيږي .
- د کوپړۍ د ننه څلورمې جوړې د رنځمن کېدو په شتون کې د ناروغ سترگه پورته او انسي خواته خوځښت نه شي کولی .
- د کوپړۍ د ننه پنځمې جوړې د رنځمن کېدو له امله Trigeminal Neuralgia چې شوني ده په هره يوه څانگه ، دوو يا دريو څانگو کې درد رامنځته شي .

- د کوپړۍ د ننه شپږمې جوړې د رنځمن کېدو له امله ناروغ نه شي کولی چې خپلې سترګې بنۍ او یا کینې خواته و غږوي .
- د کوپړۍ د ننه اوومې جوړې د رنځمن کېدو له امله د مخ د عصب فلج را منځته کیږي .
- د کوپړۍ د ننه اتمې جوړې د فلج له امله ناروغ ته کونوالی او که Vestibular برخه رنځمنه وي د بدن د انډول ساتل ګډوډیږي .
- د کوپړۍ د ننه نهمې جوړې د رنځمن کېدو له امله په ناروغ کې د ژبې د شاتنۍ دریمې برخې او د بلعوم حسیت له منځه ځي او د کانګو عکسه ورکه کیږي .
- د کوپړۍ د ننه لسمې جوړې د رنځمن کېدو له امله په خبرو کې بدلون ، د بلعوم د عکسې نشتوالی او د اواز رخداره کېدل رامنځته کیږي .
- د کوپړۍ د ننه یوولسمې جوړې په رنځمن کېدو کې د ناروغ د ورمپږه او میتانو د عضلاتو مقاومت کمیریږي .
- د کوپړۍ د ننه دوولسمې جوړې په رنځمن کېدو کې د ژبې د عضلاتو کمزوري او د ژبې د ځای له طبیعي حالت څخه کوروالی رامنځته کیږي .

د دریم څپرکي پوښتنې

- سم ځواب په گوته کړئ !
- ۱-د کوپړۍ د ننه عصبي جوړې .
 - الف – ۱۲ دي . ب – حسي ، حرکي او حسي – حرکي دي . ج – یو څه برخه اوتونوم هم دي . د- درې واړه سم دي .
 - ۲-په نورمال حالت کې ژبه د منځنۍ کرښې څخه لږ څه .
 - الف- کینې خواته کږه ده . ب- بنۍ خواته کږه ده . ج- هېڅ کوروالی نه لري . د- ټول ناسم دي .
 - ۳-د کوپړۍ د ننه اتمه جوړه اعصاب له دوو برخو جوړدي چې .
 - الف – Facial او Cochlear . ب – Cchlear او Radicular . ج – Vestibular او Cochlear . د – ټول ناسم دي .

- ۴- که چېرې په Trigeminal Neuralgia کې د ترنجي پرمټ درد زیاتیري نو د پنځمې جوړې کومه څانګه رنځمنه ده او څه نومیري ؟
- الف- لومړۍ څانګه او N. Mandibulare نومیري . ب- دوهمه څانګه او N. Maxillare نومیري . ج- دواړه سم دي . د- هېڅ یو .
- ۵- د کوپړۍ د ننه د اتمې جوړې اعصابو کومه څانګه د Cerebellum سره یو ځای د بدن په انډول ساتلو کې مرسته کوي ؟
- الف- Cochleare . ب - Vestibulare . ج - دواړه . د- هېڅ یو .
- ۶- د کوپړۍ د ننه اوومې جوړې اعصابو کتنه په لنډ ډول بیان کړئ !
- ۷- Sneezing Reflex د کوپړۍ د ننه کومې جوړې په رنځمن کېدو کې له منځه ځي ؟
- ۸- د کوپړۍ د ننه لسمه جوړه څه ډول عصب دی ؟
- ۹- د کوپړۍ د ننه یوولسمې جوړې اعصابو کتنه په لنډ ډول بیان کړئ !
- ۱۰- د کوپړۍ د ننه اوومې جوړې په رنځمن کېدو کې د رنځمنې خوا سترګه ولې نه پټیري ؟

څلورم څپرکی

د محیطي اعصابو معاینه (Examination of peripheral nerves)

یادونه : د محیطي عصبي سیستم معاینه باید د عصبي سیستم په فزیکي معایناتو کې تر سره شي او د محیطي عصبي سیستم هغه برخې چې ډېرې ارزښتمنې دي په لاندې ډول دي .

Brachial plexus. ۱

Circumflex nerve. ۲

Nerve of Bell. ۳

Ulnare nerve. ۴

Median nerve. ۵

Sciatic nerve. ۶

Lateral Popliteal nerve. ۷

د عصب د فزیکي کتنې لپاره دوه برخې ډېرې ارزښتمنې دي .

• د شونتیا په حال کې باید د عصب اړوند ځای جس شي .

• هغه غړی کوم چې د عصب پر مټ تعصیبیږي په ځیر سره معاینه شي .

جس (Palpation) : د Brachial plexus د جس لپاره ډېر وړ ځای تخرگ دی کوم چې د گوتو پرمټ د اړوند ناحیې ژور جس د ناروغ مټ د اوږې د بند څخه د تقرب (نیردېوالي) حالت ته را کاري . د زند (Ulnar) عصب د عضد د هډوکي د وحشي Epicondile په ناحیه کې جس کيږي او د Lateral Popliteal عصب د Fibula د هډوکي په راس کې باید جس شي . که چېرې یو ناروغ په جذام باندې اخته وي نوموړی عصب د یوې رسی په شان جس کيږي . د Von Reckling hausens په ناروغۍ کې کوم چې د Neuro fibromatosis د ناروغۍ په نوم هم یادیږي . قحفي ازواج ، نخاعي او محیطي اعصاب په جس سره نوډول ډوله محسوسیږي او همدارنگه پړسوب وړ کې د لیدلو وړ دی .

د محیطي عصبي سیستم معاینه

۱-د علوي اطرافو کتنه .

د Brachial plexus د رنځمن کېدو بنسټیز شکلونه دوه دي .

• Upper lesion(Erb Duchene Paralysis)

• Lower lesion (Klumpke Paralysis)

په لومړي ډول کې ډېری وختونه د زیرېدو پر مهال د ماشوم سر را کښېکارل کېږي (د اړوند ډاکټر لخوا را منځته کېږي) چې له دې امله د رقبې پنځمې او شپږمې فقره تر منځ عصبي رېښې تخریبېږي کوم چې د دې عصب د رېښو د تخریب په پایله کې د Biceps Brachialis او Supinator عضلات فلج کېږي . چې د دې عضلاتو د فلج کېدو له امله د ناروغ د اړوند خوا لاس خورند او کش کېږي په دې حالت کې د ناروغ لاس د بدن داخل ته کور او Forearm د Pronation وضعیت ته راځي نو له همدې امله دغه وضعیت ته د Policeman receiving tip وايي . که چېرې C6 هم رنځمن شوی وي نو د ناروغ د مټ په باندېنۍ برخه کرختي او بېحسي شته وي . دوهم ډول یې ډېری په هغو خلکو کې منځته راځي چې د یوه لوړ ځای څخه لاندې راولوېږي او د هڅې وروسته ځان په یوه شي پورې خورند کړي چې په دې حالت کې د ناروغ واړه عضلات په رنځ اخته او د ناروغ د لاس په داخلي برخه کې بې حسي شته او همدارنگه د دريو داخلي گوتو بېحسي او کرختي شتون لري .

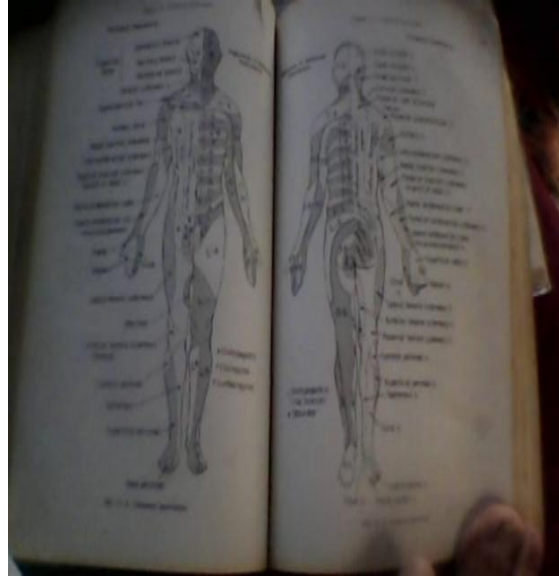
• Circumflex nerve : د دې عصب رنځمن کېدل ډېری وختونه د عضد د راس د تخریب او یا بېخایه کېدو څخه رامنځته کېږي ، چې په دې حالت کې د داليې یا Deltoid عضله کمزوري او فلج کېږي د دې عصب د رنځمن کېدو په حال کې د حسیت له منځه تلل په خال خال ډول د لاس د علوي برخې په باندېنۍ او منځنۍ برخو کې د کتنې وړ وي او د ناروغ د لاس حرکتونه د بدن په باندېنۍ ، مخکېنۍ او شاتنۍ برخو کې تنگیږي .

• Bell nerve : دا عصب د Serratus ant عضلي تعصیب په غاړه لري . دا عصب هغه وخت رنځمن کېږي چې اړوند کس یو دروند بار په خپلو اوږو باندې ولېږدوي چې د نوموړي د فلج کېدو له امله د ناروغ د Scapula هډوکي خورند

پاتې کيږي ، چې په دې ترتيب د نوموړي هډوکي ، د فقري څنډه او لاندېنۍ زاويه يوه ناوړه غونډارۍ جوړوي .

• **Ulnar nerve** : دا عصب هغه وخت رنځمن کيږي چې د ناروغ لاس د 'Cubits' په وضعيت راشي او يا دا چې د عضد د هډوکي داخلي **Condyle** مات شي د زند عصب د تخريب په پايله کې د **Flexor Carpi Ulnaris** او **Flexor digitorum profundus** د عضلاتو داخلي طبقه په فلج اخته کيږي . په نارمل ډول سره د **Flexor Carpi Ulnar** د عضلي اوتار د لمس وړ وي ، مگر کوم وخت چې نوموړی عصب په فلج اخته شي نو دا وتړونه نه لمس کيږي . د **Fore arm** داخلي برخه ژوروالی پيدا کوي . د **Flexor digitorum profundus** د عضلي د فلج کېدو له امله منځنۍ گوته او د گوتمۍ گوته د قبض په وضعيت کيږي . د **Tenar** او د دوو خارجي **Lumbricale** د عضلاتو پرته درې داخلي **Lumbricale** عضلات هم په فلج اخته کيږي ، د **Interosseous** د عضلاتو فلج هم شونې دی .

د حسيت له لاسه ورکول (**Light touch**) : په منځنۍ گوته او د هغې پر خوا د دوو نورو گوټو (په قدامي او خلفي برخو کې) شته وي . د زند د عصب د رنځمن کېدو په پايله کې په ناروغ کې يوه ډېره ارزښتمنه نښه د **Forament sign** په نوم شته وي ، په دې نښه کې د ناروغ د غټې گوټې وروستۍ فلانکس د قبض په وضعيت کې راځي (کوم وخت چې ناروغ د خپلې غټې او شهادت د گوټو پر مټ يو کاغذ ونيسي .



(شکل ۱۶)

Radial nerve: دا عصب په لاندې حالتونو کې په رنځ اخته کېږي .

- د تخرکونو لاندې د لکړې د کارونې له امله (Crutch palsy) .
- د Radial nerve رنځمن کېدل د نوموړي عصب په Groove کې چې دا ځای په لاندېنيو حالتونو کې رنځمن کېږي .

۱- اوردمهاله فشار : په اوږده موده کې د کار د مېز د پاسه د لاس اېښودل .

۲- د عضد د هډوکي کسرونه چې بېځايه شوي وي .

۳- عضلي زرقیات .

د دې عصب د تخریب له امله د Triceps او د مروند او گوتو د بسط عضلات په فلج اخته او په پایله کې ناروغ ته Wrist drop پېداکېږي . د دې پېښې د رامنځته کېدو له امله ناروغ نه شي کولی چې خپل مروند د بسط حالت ته راوړي د Triceps عکسه کمزوري وي مگر د Lumbricale او Interosseousi د عضلاتو د تقلص له امله په نسبي شکل سره د ناروغ گوتې د بسط وضعیت ته حرکت کوي . په وروستۍ مرحله کې ناروغ ته Claw hand (د مروند بند د بسط حالت او گوتې د قبض په وضعیت) پېداکېږي . دا عصب یو بشپړ حرکتی عصب دی چې د C5-C8 څخه پیلېږي او ډېری باسطة عضلات تعصیبيوي .

د حسیت بدلون : د Fore arm په شانتي او د لاس په شانتي برخو کې د حسیت ورکېدل وي .



شکل (۱۷)

▪ Median nerve : دا عصب د ځنگلي د بند او د مروند د بند د بېخايه کېدو او يا د تورنېکېټ د کاروني له امله په فلج اخته کېږي . همدارنگه نوموړي عصب د يوه ناڅرگند لامل پر مټ د Carpaltunal په سندروم کې رنځمن کېږي . د Fore arm د Pronator عضلات او د مروند او گوټو د Flexor عضلات د نوموړي عصب د رنځمن کېدو له امله په فلج اخته کېږي . مگر د Flexor carpi ulnaris او د Flexor profundus digitorum د عضلاتو داخلي طبقه سالمه پاتې کېږي چې په دې حالت کې که چېرې د مقاومت سره مخ شي نو د ناروغ لاس د زند د هډوکي خواته قبض کېږي . او همدارنگه که چېرې ناروغ هڅه وکړي چې خپل لاس قبض کړي نو د هغې د شهادت گوټه نه قبض کېږي . همدارنگه د Fore arm د Pronation حرکتونه له منځه ځي . کله کله دې ناروغ ته د غټې گوټې او د شهادت د گوټې قبض کول ستونزمن وي . د دې ناروغانو د Tenar عضلات کمزوري کېږي او د ناروغ په لاس کې ژوروالی پيدا کېږي چې په دې حالت کې دې جوړبښتونو ته Apeline hand ويل کېږي چې په دې حالت کې ناروغ نه شي کولی چې خپله خچي گوټه د غټې گوټې سره ونښلوي . د Median nerve په نا بشپړ فلج کې د ناروغ د شهادت د گوټې د قبض حرکات او د غټې گوټې د جانبي حرکاتو له منځه تلل ليدل کېږي .



(۱۸) شکل

د Median nerve د رنځمن کېدو په حالت کې د ناروغ په غټه گوته کې حسیت له منځه ځي .

Long thoracic nerve : د دې عصب رنځمن کېدل ډېر په هغو سړو کې لیدل کیږي چې درانه بارونه په خپلو لاسونو لېږدوي ، چې د دې بارونو د لېږدولو په پایله کې دا عصب رنځمن کیږي چې دې پېښې ته Hod carriers ploy ویل کیږي . د دې عصب د رنځمن کېدو له امله ناروغ په افقي ډول سره خپل لاس جگولی نه شي . د دې عصب د رنځمن کېدو بڼه نښه داده چې هرکله ناروغ خپل لاس د تبعد په وضعیت کې قدامي خواته جگ کړي نو د ناروغ د Scapula هډوکي پخپله حرکات (Winging) کوي ، او کوم وخت چې نوموړی لاس بېرته بدن ته نیږدې شي نو نوموړي حرکتونه له منځه ځي. دا عصب د C5-C7 رقبې فقراتوڅخه سرچینه اخلي او د Serratus ant عضلات تعصیبيوي.

Brachial cutaneous and ante brachial cutaneous nerve : دا عصب د C8- T1 نه پیل او د مټ داخلي برخه او د Forearm د پاسنی برخې 2/3 برخې ته حسیت ورکوي . د دې عصب رنځمن کېدل ډېر نادر او یوازې د Brachial plexus د انسي رسی په رنځمن کېدو کې رنځمن کیږي . د دې عصب د رنځمن کېدو په حالت کې د ناروغ مټې د Forearm په اړوند ناحیو کې Hypoesthesia (د حسیت د درک کمزوري) پیدا کیږي .

Musculo Cutaneous nerve : دا عصب د رقبې C5-C6 فقراتو څخه سرچینه اخلي او یو شمېر زیات عضلات تعصیبيوي . د دې عصب رنځمن کېدل په یوازې توګه ډېر نادر

دي . دا عصب د Brachial plexus د تنې له پاسنې برخې څخه سرچينه اخلي او د دې لاندېنيو عضلاتو د تعصيب دنده په غاړه لري .

Brachial muscle

Coracho brachialis ○

Biceps brachi ○

همدارنگه نوموړي عصب د Forearm د شاتنې خوا د باندېني برخې حسيت په غاړه لري . په يوازېني شکل سره د دې عصب رنځمن کېدل ډېر نادر او ډېری د Brachial plexus د جروحاتو وروسته رنځمن کيږي . د دې عصب د رنځمن کېدو په پايله کې ناروغ د Fore arm او Supination په کړاو سره تر سره کوي ، همدارنگه د Fore arm د قدامي باندېني مخ په يوه وړوکي ساحه کې کرختي او بېحسي شته وي. د دې عصب په جروحاتو کې د مټ د قدامي مخ عضلات په اتروفي اخته او Biceps reflex له مينځه ځي مگر د Fore arm قبض کول تر يوه وخته د Brachi radialis د عضلاتو د فعاليت په پايله کې په نسبي توگه سالم وي ، ځکه دا عضلات د Radial nerve له خوا تعصبيږي . د دې عصب په جروحاتو کې ناروغ د Supination له وضعيت څخه خپل لاس د قبض وضعيت ته نشي راوړی .

Supra scapular nerve : دا عصب د Brachial plexus د تنې د علوي برخې څخه بېليږي ، رېشني (اليف) يې ډېری د C5-C6 فقرو څخه سرچينه اخلي ، دا يو حرکي عصب دی او د Supra spinatus او Infraspinatus عضلات تعصبيوي . د دې رنځمن کېدل په يوازې توگه ډېر نادر او ډېر ځله د عضلاتو د زيات کنبېکارلو په پايله کې رنځمن کيږي . د دې عصب د رنځمن کېدو په پايله کې ناروغ خپلې اوږې ته تبعد او خارجي تدور نه شي ورکولی .

Brachial plexus : دا عصب له C5,C6,C7,C8 او T1 فقراتو څخه سرچينه اخلي . دغه عصبي رېښې درې تنې لري (علوي ، متوسط اوسفلي) علوي تنه يې له C5-C6 څخه منځنۍ يې له C7 څخه او سفلي تنه يې د C8 او T1 څخه جوړې دي چې بيا يې له نوموړو تنو څخه Axillary ، Radial ، Musculo Brachial ، Ulnar ، Ante ، Median nerve او brachial cutaneous عصبي جذرونه جوړاو رامنځته کيږي.

همدارنگه نوموری عصب د اورې او Scapula د تعصیب دنده په غاړه لري . دا عصب په لاندې حالتونو کې رنځمن کیږي .

۱- په چاړې د پرې کولو له امله .

۲- د توپک د مرمي پر مټ .

۳- د تومورونو له کبله .

۴- د Aneurism پر مټ .

۵- د غورځېدو له امله .

۶- په اوږو باندې د درانو بارونو د وړلو له امله (Ruck sack paralysis) .

۷- د زېږون پر مهال د کش کولو له امله .

۸- د اوږو د بند د بېخایه کېدو په وخت کې .

د Brachial plexus د یوې یا دواړو خواوو رنځمن کېدو په پایله کې بڼایي د تنفسي طروقو انتانات را منځته شي . که په یوه ناروغ کې د Brachial plexus د رنځمن کېدو په پایله کې د عضلاتو کمزوري او درد شته وي نو دې ته Amyotrophic Neuralgia یا Brachial plexus neuritis ویل کیږي . د عضلاتو کمزوري په څو لږو ورځو کې رامنځته کیږي د عصبي لېږد معاینه د Brachial plexus رنځمن کېدل را په گوته کوي .

د سفلي اطرافو د عصبي سیستم معاینه

Obturator nerve : دا یو مخلوط عصب دی کوم چې حسي او حرکي دواړه څانګې لري . دغه عصب له دوهمې ، دریمې او څلورمې قطني فقره څخه سرچینه اخلي . دا د حرقفي د ناحیې د انسي مخ داخلي برخې ، وړانه او د زنگانه بند ته حسي عصب ورکوي . دغه عصب د لاندېنيو عضلاتو د حرکت دنده په غاړه لري .

• Oturator externous

• Adductor brevis

• Gracilis

• Adductor magnus

د دې عصب رنځمن کېدل ډېر نادر دي مګر شوني ده چې په لاندې حالتونو کې رنځمن شي .

○ د حوصلي د پاسه فشارونه .

○ د Obturator چوره کېدل .

○ د زيړولو پر مهال (چې زيړون په کړاو تر سره شي) .

د نوموړي عصب د رنځمن کېدو په حالت کې ناروغ ته د پېښې تقرب ورکول ، او د پېښې داخل او باندې خواته تدور ستونځمن کيږي ، د زنگانه د پاسه دردونه کله کله د Obturator د عصب د Geneculate د ځانگي د رنځمن کېدو څخه ناروغ ته پيدا کيږي .
Femoral nerve : دغه عصب د دوهمې ، دريمې او څلورمې قطني فقرو سرچينه اخلي او لاندېني عضلات تعصبيوي .

▪ Psoas magnus

▪ Pectineus

▪ Sertorius

▪ Quadriceps femoral muscle

همدارنگه نوموړی عصب د وړانه قدامي مخ (د داخلي Saphinous د عصب پرمټ) د وړانه داخلي برخې او د زنگانه د بند داخلي مخ ته حسيت ورکوي . د دې عصب رنځمن کېدل پېر دي او په لاندېنيو حالتونو کې يې د رنځمن کېدو شونتياوې شته .

● د اړوند ناحيې تومورونه .

● د Pubic ramus او يا د فخذ د هډوکي تومورونه .

● د ځينو توکسيکو لاملونو لکه ديابېت ، محرقې او نقرص پواسطه رنځمن کېدی شي .
د نوموړي عصب د رنځمن کېدو په حالت کې ناروغ نه شي کولی چې خپل زنگانه ته بسط ورکړي او يا خپل ورون د قبض حالت ته راوړي او کوم وخت چې ناروغ ولاړيږي نو د زنگانه د بند څخه يې نوموړي پېښه د بسط په وضعيت کيږي چې دا د بسط وضعيت د Tensorfacisue femoris او د Gracilis د عضلاتو د تقلص له کبله به وي . ناروغ د حرکت په وخت کې خپلې پېښې د بسط په وضعيت کې ساتي او که چېرې په لږه اندازه د قبض وضعيت ته راوړی شوي نو ناروغ ناڅاپه پر مخکې لويږي (کوم چې نوموړی بند يې د قبض په حالت کې وي) . د زینې د پاسه ختل ناروغ ته ستونځمن تماميږي ، همدارنگه د زنگانه عکسه په ناروغ کې له منځه ځي او د دې ناحيې حسيت نيمگړی وي . د دې عصب د رنځمن کېدو بايد د

Hysteria له ناروغي سره توپيري تشخيص و شي کوم چې که چېرې د Hysteria ناروغ د Recumbent په وضعیت پروت وي او ورڅخه هېله وشي چې رنځمنه پښه دې پورته کړه په دې وخت کې ناروغ د خپلې جوړې پښې په پونده فشار نه راوړي او خپله روغه پښه پورته کوي چې Hoover sign ورته ويل کيږي . د دې عصب د درملني لپاره د زنگانه بند د بسط په حالت کې تثبيت دی .

Illio inguinal nerve : دا عصب د قطني ضفيرې يوه څانگه ده کوم چې د صدري دوولسمې او قطني لومړۍ فقرې څخه سرچينه اخلي ، دا عصب د وړانه د علوي برخې داخلي برخه د Pubic ناحيې او خارجي تناسلي ناحيې ته حسي عصب ورکوي ، د دې عصب حركي الياف لاندېني عضلات تعصبيوي .

➤ M.Transversalis

➤ Internal and external Oblique

د نوموړي عصب د معاينې لپاره کوم ځانگړی فزيکي مانور نشته .

Genito Femoral nerve : دا عصب د قطني دوهمې فقرې له رېښو څخه سرچينه اخلي او لاندېنيو جوړښتونو ته حسيت ورکوي .

• د وړانه Scarp's Tringle ناحيې ته .

• Scrotum (خصيې) ته .

• د وړانه داخلي مخ .

د دې عصب رنځمن کېدل ډېرنادردي مگر د رنځمن کېدو په صورت کې يې په خصيو کې د زغم نه وتلي دردونه شته وي .

Lateral Cutaneus nerve of thigh : دا عصب د قطني دوهمې او دريمې فقرو څخه سرچينه اخلي او ډېرې د وړانه د وحشي برخې حسيت پوره کوي . د دې عصب د رنځمن کېدو په حالت کې ناروغ ته Neuralgia parasthetica پيداکيږي . دا عصب په لاندېنيو حالتونو کې په رنځ اخته کيږي .

▪ د کمر بند د کلک تړلو له امله .

▪ د پرتوگابښ د کلک تړلو له امله .

▪ د پښې د زيات پراخوالي په وخت کې چې سړی اوږده گامونه واخلي ، دا ډېری په سړيو کې ډېر رنځمن کيږي . تشخيص يې اسانه دی درد ډېری وختونه د ورانه په جنبي برخه کې وي .

Sciatica : دا عصب په بدن کې د ټولو عصبي رېښو څخه ډېر غټ دی . دا عصب په وروستی برخه کې په دوو غټو برخو وېشل کيږي چې دا دواړه يوه د بل په ضد ځايونو کې

عمل کوي چې دا دوي برخې عبارت له **1.External Popliteal Common Peroneal**

2.Internal Popliteal Tibial Nerve

لومړنۍ برخه د عجزی ضفيري د (L4-S3) د خلفي برخې څخه او دوهمې برخه يې د عجزی ضفيري د (Sacral plexus) د قدامي برخې څخه سرچينه اخلي . د سياتيک عصب دغو لاندېنيو عضلاتو ته عصب ورکوي .

○ Semitendinosus m

○ د Quadriceps د عضلي اوږدو او لنډو سرونو ته .

○ Adductor magnous

○ د Semi membranous عضلاتو ته .

د Sciatica عصب رنځمن کېدل په سوچه توگه ډېر لږ دي مگر دا مو بايد په ياد وي چې د Common peroneal د Tibial عصب په پرتله ډېر زيات رنځمن کيږي . دا عصب په لاندېنيو حالتونو کې رنځمن کيږي .

● د ټوپک د گولۍ پر مټ .

● د ژورو زخمونو په وخت کې .

● د عضلاتو د ډېر غښتلي تقلص له امله .

● د مور په حوصلي باندي د ماشوم د سر د فشار راوړلو له امله .

● د حرقفي فخذې بند د بېخايه کېدو له امله .

● د حوصلي د تومورنو د شتون له امله .

- په اړونده ناحیه کې د درملو له زرقیاتو (پیچکاری کولو) وروسته (دا په ځانګړي ډول په ماشومانو کې) ، همدارنګه ډېر نادر لاملونه یې د الکھولو مسمومیت ، د ارسنیک مسمومیت ، د شکرې ناروغي ، نقرص ، سفلیس ، Phlebitis ، Gonorrhea ، توپرکلوز ، Gluteal bursitis ، د Sacroiliac د بند Osteoitis ، Arthritis ، د مفصل د ډسک تخریب هم نوموړي عصب رنځمن کوي . د Sciatica د عصب رنځمن کېدل په ناروغ کې دا لاندېني اعراض او نښې پیدا کوي .

- د بښګري د بند او د پښې د ګوتو فلج کېدل .

- د پښې د قبض ورکولو کمزوي .

- ناروغ کولی شي چې ودریږي مګر د Foot drop د سمون لپاره خپله پښه په ناوړه اندازه جګوي .

- د بښګري د بند عکسه له مینځه ځي او د پښې په باندېني برخه کې حسیت نیمګړی کیږي .

- په ناروغ کې Vasomotor او غذايي بدلونونه د کتني وړ دي .

- Lassaque sign مثبت وي په دې مانا چې که د ناروغ اړونده پښه د Hip په بند کې د بسط په وضعیت راوړو نو پدې وخت کې ناروغ ته د عصب په تګ لوري کې شدید درد پیدا کیږي چې په لږه کچه درد په روغه خوا کې هم محسوسوي .

Common Peroneal Nerve : حرکي او حسي ګډ جوړښت لري او دا عصب د پنځو او د بښګري د بند باسطة عضلات تعصیبي او د پښې بعیده عضلاتو ته عصب ورکوي ، همدارنګه د پښې د خارجي مخ او د څلورو داخلي ګوتو داخلي مخونو ته حسیت ورکوي . دا عصب د لاندېنيو پېښو پر مټ رنځمن کیږي .

- T.B

- Typhoid

- Malaria

- Neuritis

- څرنگه چې داعصب ډېر برسېرن غزېدلی دی نو د بر سېرنو ترضیضاتو له امله ډېر ژر تخریبیږي.

- **Ganglion cyst** : دا Cyst ډېرځله د Fibula په سر کې د جس وړ وي چې د دې Cyst په شتون کې ناروغ ته Foot drop پیدا او د پښې په وحشي برخه کې سوزوونکي دردونه محسوسیږي . د دې عصب د رنځمن کېدو په حالت کې ناروغ ته Foot drop پیدا او د ښنگري د بند څخه ناروغ خپلې پښې ته Dorsi flexion نه شي ورکولی . د دې عصب د رنځمن کېدو په حالت کې ناروغ خپل زنگون ډېر وخت د قبض په حالت کې ساتي او خپله پښه په زور په ځمکه وهي یعنې د دوی تگ د Step page gait (د چرگ د تگ) په څېر وي . په دې ناروغانو کې Cyanosis ، پرسوب او په اړوند خوا کې د خولو لږوالی د کتې وړ وي . درملنه یې Physiotherapy ده .

Tibial nerve: دا عصب هم حسي او هم حرکي ځانگي لري او دا لاندې جوړښتونه د دې عصب پرمټ تعصیبیږي .

- د پښې د خلفي برخې عضلات .

- د پښې د تلي عضلات .

- د پښې د خلفي برخې د حسیت دنده هم د دې عصب پر غاړه ده .

د دې عصب رنځمن کېدل ډېر نادر دي او ډېری وختونه د مرمي د لگېدو په پایله کې رنځمن کیږي . د دې عصب د رنځمن کېدو په پایله کې ناروغ لاندې شکایتونه لري .

Plantar flexion او د تقرب د وضعیت له منځه تلل .

د گوتو د قبض ورکولو او د هغوی په مینځ کې د لیرېوالي د ورکولو زور له مینځه ځي .

- په همدې برخو کې د حسیت ورکېدل .

- د ښنگري د بند عکسه له منځه ځي .

- د پښې د تلي عکسه هم ورکه وي .

- Causalgia ښايي ولیدل شي .

په انسي Maleolus باندې د زور کول د پښې په تلي کې د درد د پيدا کېدو لامل
گرزي . [۱۱ ، ۱۳] .

د څلورم څپرکي بنسټيز ټکي

- د محيطي عصبي سيستم په کتنه کې د پورتنیو او بنکتنیو اطرافو د اړوند
اعصابو د حسیت او خوځښت د ارزولو په موخه کتنې تر سره کيږي .
- په پورتنیو اطرافو کې د Ulnar ، Radial ، Plexus Brachialis او نورو
کتنې تر سره کيږي چې د کتنو کرنلارې يې مخکې لوستل شوي دي .
- په بنکتنیو اطرافو کې Common peroneal ، Tibial ، Femoral او
نور ارزول کيږي .
- د نرۍ ملا اړوند غوټې (Gonglions) د L4-L5 او تر S3 پورې کتل کيږي
.

د څلورم څپرکي پوښتنې

سم ځواب په گوته کړئ

- ۱- د بنکتنیو اطرافو په کتنه کې بایدې دي چې : الف- Femoral عصب . ب- د
Tibial .
- ج- دواړه سم دي . د- هېڅ یو . وکتل شي .
- ۲- L3 - L4 - L5 اړوندبرخو کې : الف- فتنونه رامنځته کيږي. ب- لامل يې
د رانه فزيکي کارونه دي لکه په پنډیانو کې . ج- دواړه سم دي . د- هېڅ یو .
- ۳- په بنکتنیو اطرافو کې د سیاتیک د عصب درد : الف- ډېر رېروونکی دی . ب-
د دندې د تر سره کولو خنډ گرزي . ج - دواړه سم دي . د - هېڅ یو .
- ۴- په پورتنیو اطرافو کې د Plexus Brachialis کتنه بیان کړئ !
- ۵- د Common peroneal Nerve د رنځمن کېدو لاملونه په گوته کړئ !

پنځم څپرکی

د سحایاوو د تخریش نښې (Menangeal Irritation)

د سحایاوو د تخریش له امله ځینې نښې په ناروغ کې پیدا کیږي کوم چې دغه نښې د ځانگړو ناروغیو په تشخیص کې ډېرې مهمې ونډې او ارزښت لري . د سحایاوو د تخریش نښې په لاندې حالتونو کې مثبت وي

❖ د سحایاوو التهاب .

❖ د عنكبوتیه لاندې (Subarachnoid) په خونریزي کې .

❖ د Post fossa په رنځمن کېدو کې .

پورته یادې شوي ناروغی په یو ځایي او یا گونډي توگه د سحایاوو د تخریش نښې منځته راوړي په دې مانا چې د نوموړو ناروغیو له کبله Menangeal Irritation نښې یا Menangism مثبت وي . په کلینیک کې باید په روتین ډول سره د سحایاوو د تخریش نښې معاینه او و ارزول شي د بېلگې په ډول که یو څوک د سر له درد څخه شکایت کوي نو بیخي اړینه ده چې د هغې د سحایاوو د تخریش نښې و لټول شي ځکه کېدی شي چې د نوموړي ناروغ د سر د درد انگیزه او یا لامل Menangitis او یا د عنكبوتیه لاندې خونریزي وي . د سحایاوو د ارزونې لپاره دغه لاندې فزیکي کتنې او مانورې اړینې دي .

۱- Nuchal rigidity

۲- Kernigs sign

۳- Brudzinski sign

۴ - قطني بندل .

۱- Nuchal rigidity “ Neck rigidity “ : د دې معاینې د تر سره کولو د پاره معاینه کونکې خپل بڼی لاس د ناروغ د سر په ققوي برخه ږدي او کین لاس د ناروغ د ټټر د پاسه د قص پر هډوکي ږدي پدې حالت کې معاینه کونکې د ناروغ سر د ټټر خواته را ماتوي ، که چېرې د سحایا تخریش شتون و نه لري نو نوموړی عمل تر سره کیږي مگر د سحایاوو د تخریش په شتون کې د ناروغ ورمپړ کلک او معاینه کونکې د هغې د ورمپړه په قاتولو کې بېوسه وي . چې په دې حالت د هغې د ورمپړه کلکوالی د گوتو پر مټ اندازه

کیري په دې مانا چې معاینه کوونکی دا په گوته کوي چې د ناروغ غاړه دوه ، درې او یا څلور ګوتي شخوالي لري چې دا کرنلاره مور ته لاندېنې ځانګړنې رابښي .

➤ د ناروغ د ناروغۍ د تشخیص اړوند مالومات تر لاسه کیري .

➤ د درملنې پایله جوتیري .

۲- Kernig sign : د دې معاینې د ترسره کولو لپاره ناروغ په بستر باندې د شا په تخته پروت وي . معاینه کوونکی د ناروغ یوه پښه د زنگانه بند او د حرقفي فحذي بند د قایمه زاویې په وضعیت راولي په دې وخت کې هڅه کیري چې نوموړی د زنگانه بند د منفرجه زاویې حالت ته راوړي په دې حالت کې که چېرې نښه مثبت وي نو په دې وخت کې په نوموړي کې درد پیداکیري او د عمليې په تر سره کولو کې ستونزې پیداکیري .

۳- Brudzinski نښه : د دې نښې د معاینې لپاره دوي لارې شته دي .

الف- د غاړې په متود معاینه : په دې متود کې د ناروغ غاړه د ټټر خوا ته کږیري د نښې د شتون په حالت کې د ناروغ دواړه پښې قات کیري . دا مو باید په یاد وي چې ناروغ د معاینې پر مهال په بستر کې د شا په تخته پروت وي .

ب- Leg method : د ناروغ یوه پښه د زنگانه او د حرقفي فحذي بندونو څخه قات کیري په دې حالت کې د ناروغ بله پښه پخپله قاتیري . پورتنۍ دواړه نښې د Sub arachnoid په خونریزي او Meningitis کې مثبت وي چې د عنکبوتیه د لاندې ساحې د خونریزی او د سحایا د التهاب په منځ کې تو پیر د قطني بډل پر مت تر سره کیري .

Lumbar puncture (قطني بډل) : قطني بډل د سحایاوو د التهاب او د عنکبوتیه لاندې مسافې خونریزی تر منځ د توپیري تشخیص لپاره ډېر ښه او بنسټیز متود دی .

متود : ناروغ په یوه اړخ “ Recumbant ” په بستر کې پروت وي چې په دې حالت کې د ناروغ دواړه پښې د نس خواته د قبض په وضعیت او دواړه لاسونه د ټټر د پاسه د قبض وضعیت ته راوستل کیري چې په دې حالت کې د ناروغ د فقراتو ستون انحنایا پیدا کوي او اړوند ناحیه چې د بډل لپاره غوره کیري ډېره ښه برامدګي پیدا کوي په دې وضعیت Spina illiaca ant. Sup څخه یوه کرښه د فقراتو د ستون خواته کښل کیري د فقراتو د ستون د هر ځای سره یې چې سر و خورو دغه ځای د بډل لپاره وړ او برابر دی چې دا د L3. L4. L5 ټکي دي په دې حالت کې اړوند ناحیه د Antiseptic پر مت تعقیم او بیا یې د پاسه یو معقم Compress اچول کیري “ نوموړي Compress د بډل په ناحیه باندې

سوری وی “ په دې حالت کې لومړۍ اړوند ناحیه د 2% Novocaine پر مټ بې حسه کوو او بیا یوه Stylete لرونکې ستنه په اړونده ناحیه کې ننه ایستل کېږي چې کله اړوند ناحیه ته ورسېدو نو مقاومت له مینځه ځي چې په دې حالت کې ستنه وړاندې نه بېول کېږي او Stylete را ایستل کېږي د Stylete د را ایستلو سره جوخت C.S.F را ځاڅیږي چې په دې حالت کې تر 10 cc پورې C.S.F یا د شوکي نخاع مایع اخیستی شو چې دا کچه C.S.F په دريو تست ټیوبونو کې اخیستل کېږي چې هر یو د سائیتولوژي ، بیوشیمی او کلچر لپاره استول کېږي . که چېرې C.S.F بشپړه وینه وي نو دا د Subarachnoid په خونريزي باندې دلالت کوي .

د قطني بڼل استطببات

۱-د تشخیص په موخه : لاندې ناروغی او پېښې د قطني بڼل پر مټ تشخیص کېږي .

✓ د سحایاوو التهاب او خونريزي .

✓ د نا څرگند لامل لرونکي کوما .

✓ د هوا زرق کول د Encephalography لپاره .

✓ د Radio opaque موادو زرق کول د Myelography په موخه . همدارنگه د

ځینو انتي بیوتیکو کارول د Meningitis د درملني لپاره .

۲-د انسټیزیا په موخه .

د قطني بڼل مضاد استطببات

• کله چې د ناروغ د وینې فشار له 100/70 ملي مترو سیمابو څخه کم وي .

• د زړه په احتشا کې .

• د قحف د فشار په لوړوالي کې .

• Papilloedema .

• د Post fossa په تومورونو کې .

• د بڼل د ناحیې منتن والی .

د قطني بڼل پر مټ مونږ کولی شو چې د ناروغ قحفي فشار هم اندازه کړو ، په دې صورت کې د ناروغ څخه 10cc د شوکي نخاع مایع را و باسو ، د C.S.F د څڅېدو په پیل کې یې

د فشار کچه ثبت شي او وروسته د 10cc مایع له څکولو وروسته فشار اندازه کوو او په دې لاندې فارمول کې یې ځای پر ځای کوومونډر ته د C.S.F فشار رابښي .

$$\text{Ayala}-----\text{index}=\text{FP}.10/\text{IP}$$

په دې فارمول کې FP له وروستني فشار او IP له لومړني فشار څخه عبارت دي که چېرې $\text{index}=5$ وي نو قحفي فشار نارمل که د 5 څخه کم وي نو د قحف داخلي فشار ټيټ او که 7 او يا زيات وي نو قحفي فشار هم زيات وي .

بېلگه : د ناروغ د شوکي مایع لومړنی فشار 625mm H₂O او وروستنی فشار 350mmH₂O وي تاسې Ayala index پيدا کړی ! په پورتنی فارمول کې کې FP=350 او IP=625 دي په فارمول کې یې ځای پر ځای کوو : Ayala-----
 $\text{index}=350.10/625=5.6$ کيږي چې دا يو نارمل قحفي فشار دی. [2 ، 11 ، 13] .

د پنځم څپر بنسټيز ټکي

-د سحایاو د تخریش نښي د سحایاوو په التهاب ، د عنكبوتیه لاندې (Subarachnoid) په خونريزي کې او د Post Fossa په رنځمن کېدو کې مثبتې وي .

Lumbar Puncture- د تشخیص په موخه : لاندې ناروغی او پېښې د قطني بډل پر مټ تشخیص کيږي: د سحایاوو التهاب او خونريزي ، د ناڅرگند لامل لرونکي کوما ، د هوا زرق کول د Encephalography لپاره ، د Radio opaque توکو زرق کول د Myelography په موخه همدارنگه د ځینو انتي بیوتیکو کارول د Meningitis د درملنې لپاره او د انسټیزیا په موخه کارول کيږي .

-په لاندېنيو حالتونو کې Lumbar Puncture نه کارول کيږي : کله چې د ناروغ د وینې فشار له 100/70 ملي مترو سیمابو څخه کم وي ، د زړه په احتشا کې ، د کوپړۍ د ننه فشار په لوړوالي کې ، په Papilloedema کې ، د Post Fossa په تومورونو کې ، د بډل د ناحیې په منتن والي کې .

-د Ayala.....index=FP/IP فورمول د دماغي فشار د کچې د ټاکلو په موخه کارول کيږي .

د پنځم څپرکي پوښتنې

سم ځواب په نښه کړئ !

۱-د Lumbar Puncture پرمت : الف-د سحایا التهاب . ب- د سحایا خونریزي . ج- دواړه . د- هېڅ یو. تشخیص کيږي .

۲-د L4 او L5 په سویه کې ځکه چوره رامنځته کيږي چې : الف- د بدن ټول زور او قوت . ب- د وزن د پورته کولو او په شا وړلو زور. ج- دواړه سم دي. دلته عمل کوي .

۳-د Brudzinski نښه : الف- که چېرې د ناروغ ورمپږ د مخې خواته بوتوو د ناروغ پښې هم بوتیږي .

ب- که چېرې د ناروغ پښه د زنگانه او حرقفي- فحذي بندونو څخه بوټه کړو بله پښه خپله بوتیږي .

۴-پوښتنه : د Lumbar Puncture کړنلاره بیان کړئ !

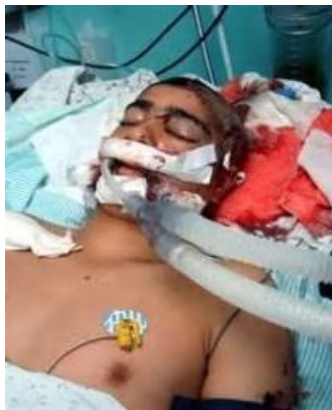۵-پوښتنه : د شاتنی تشې په تومورونو کې ولې باید Lumbar Puncture توصیه نه شي ؟

شپږم څپرکی

د بي شعوره ناروغ کتنه

په هر بي شعوره ناروغ کې بايد د گلاسگو کوما سکېل Glasgow coma scale و ارزول شي . دا متود مور ته د ناروغی انذار او پایله په گوته کوي. په دې متود کې د ناروغ سترگی ، شعوري حالت ، حرکي حالت او د هرې تنبیه په وړاندې د ناروغ غبرگون ته نومرې ورکول کېږي چې د سم غبرگون بنودلو پایله ۱۵ نومرې ده چې دا غبرگونونه او په ټوله کې کوما په دې لاندې دريو ډولونو لیدل کېږي

- شدید کوما : هغه ده چې په هغه کې GCS له ۳ نه تر ۸ پورې ارزول شوي وي په دې مانا چې تاسې نه شی کولی چې GCS له دريو نه بنکته و ارزوی .
 - منځنی کوما : چې GCS له ۹ نه تر ۱۲ پورې وی .
 - خفیفه کوما : چې GCS یې له ۱۳ نه تر ۱۵ پورې وي .
- دا ارزونه د بڼه روزل شوي متخصص له خوا په ډېرې پاملرنې سره په لاندې ډول تر سره او ارزول کېږي.
- د سترگو غږول (E)
- که خپله سترگی غروي = ۴ نومرې .



- د خبرو په وړاندې د = ۳ نومرې . (۱۹) شکل

- د درد ورکولو په وړاندې = ۲ نومرې .

- چې هېڅ یې نه غروي = ۱ نمره .

د غږېدلو غبرگون (V)

- نورماله مرکه = ۵ نمري .
- بي لوري غرېدل = ۴ نمري .
- بي اړيکو خبرو کول = ۳ نمري .
- خبرې نه وي يوازي غرونه کوي = ۲ نمري .
- هېڅ غر نه باسي = ۱ نمري ده .

حرکي غبرگون (M)

- نورمال = ۶ نمري .
- د درد په وړاندې ځان ټولول = ۵ نمري .
- د درد په وړاندې ځان سستول = ۴ نمري .
- يو کش لرونکی وضعیت (چې کېدی شي يو غير نارمل وضعیت لکه شخي ، د لاسونو موټي کېدل ، د پښو نه غزول ، متونه د بدن سره نښتي ، مروند او گوتي يې سره ټول او پر ټټروي) = ۳ نمري .
- يو مراوی حالت (يو غير نورمال وضعیت دی چې کېدی شي شخي ، د متونو او پښو غزېدل ، د پښو گوتي بنکته بوټي ، سر او ورمپړ شا ته کش وي) = ۲ نمري .
- هېڅ نه خوځيري = ۱ نمري ده .

هغه ناروغ چې په کوما کې وي بايد دا لاندې جوړښتونه يې معاینه او و ارزول شي .

۱- د تنفس ډول : **Cheyne Stokes** تنفس ډېری د CO_2 پر را ټولېدو دلالت کوي او دا ډول تنفس ډېر ځله د **Brain stem** او د دماغو په دوه اړخيزو رنځمن کېدو دلالت کوي . کله کله دا ډول تنفس د زړه په ناروغيو کې هم شته وي ، اوږدمهاله ژور تنفس د **Mid brain** په رنځونو لکه (تومورونو ، احتشا

اوپا چوره گي) له امله پيدا کيږي . بېنظمه تنفس او يا **Jerk** ډوله تنفس ډېری وختونه د **Pontin** د لاندېنې برخې او يا د **Medulla** د رنځونو له امله پيدا کيږي .

۲- کسي : که چېرې کسي پراخ وي او د رڼايي په وړاندې غبرگون و نه بښي نو ډېر وختونه د منځنۍ دماغو پر رنځمن کېدو دلالت کوي . که چېرې په يوه اړخيز ډول يوه حدقه پراخه وي نو د **Tentorial** په چوره کېدو دلالت کوي چې دا پېښه د قحف د لوړ فشار له امله وي . د **Pontine** په ساحه کې ستونځه ډېری وختونه د کسو د کوچنيوالي لامل گرزي ځکه

نازله سمپاتيک عصب بلاک کوي ، همدارنگه د مورفين په مسموم کېدو کې کسي کوچني وي .

۳- د سترگو حرکات او Vestibulo ocular غبرگون : د ارادې پرته د سترگو کېدل په Hemiparesia کې نورمالي خواته د دماغو د نيمې کرې په رنځمن کېدو دلالت کوي مگر که چېرې د ناروغ سترگې فلج شوي خوا ته کېرې شوي وي نو د Pontin په رنځمن کېدو دلالت کوي .

۴- سر: د ناروغ سر بايد د زخمونو او يا د هډوکو د کسرونو اړوند تفتيش او جس شي . د ناروغ پزه او غوړونه بايد د وينې د راڅڅېدو په اړوند او منځنی غوړ د التهاب له اړخه معاینه او و پلټل شي ، همدارنگه د ناروغ په مخ کې د Scar يا ندباتو شتون د مرکي د پخوانيو حملو بنکارندويي کوي .

۵- د تنفس بوي اړين دی چې و ارزول شي ، د الکھولو په مسموميت کې د الکھولو بوی ، د شکرې د ناروغی په کوما کې د اسیتون بوی د ناروغ د تنفس څخه محسوسیږي ، د Uremia په ناروغانو کې لکه د نورو ناروغانو په شان چې د اوږدې مودې غیر شعوري حالت ولري انتاني بوی لري .

۶- پوستکی : په پوستکي کې Cyanosis د CO₂ د راټولېدو بنکارندوی دی په ځانگړي ډول که چېرې نصواري داغونه ورسره وي نو د Addison ناروغي په گوته کوي . د Co په تسم کې Cherry red په پوستکي کې لیدل کیږي . په پوستکي کې د Telengectesia شتون مونږ ته دماغي Telengectesia چې خونريزي يې پيدا کړي وي په گوته کوي او د Spider naevi شتون د بدن په علوي اطرافو کې د څگر ناروغي په گوته کوي ، Purpura مونږ ته Thrombocytopenic purpura په گوته کوي ، همدارنگه د (S.B.E) په ناروغي او Meningococcal m کې هم دا ډول Purpura د لیدو وړ وي . د پوستکي ډبلوالی د Myxoedema په ناروغی او نازکوالی يې د نخامیه د غدې په ناروغی کې وي (Hypopituitarism) . د زرقیاتو ندبې په معتادینو او د شکرې په ناروغی کې په پوستکي باندې لیدل کیږي ، مگر په دې دواړو ناروغيو کې د بدن وینستان رژېدلي وي .

۷-د عصبی سیستم معاینه : د عصبی سیستم معاینه دېره ارزښتمنه ده ، په ځانګړي ډول Fundoscopy ، د Hemiplegia د شتون اعراض او نښې د غاړې شخوالی باید و کتل شي .

۸-نورغړي : د ناروغ سږي ، زړه او د وینې فشار باید کنترول شي ، په ځانګړي ډول د مېترال تضيق (تنګوالی) او اذیني فېبریلشن باید و څارل شي ، د رګونو پراخوالی د ځګر په ناروغي دلالت کوي اود پښتورګو جس کېدل په Poly cystic kidney باندې دلالت کوي .
۹-که چېرې ناروغ د Decorticate په وضعیت وي او د ناروغ لاسونه د قبض په حالت کې وي نو دا د دماغو د قشري برخو په رنځمن کېدو دلالت کوي ، او که چېرې ناروغ د Decerebrate په وضعیت کې او لاسونه او پښې د بسط په حالت کې وي نو دا د Mid brain په رنځمن کېدو دلالت کوي .

لاپراتوار : د تشو میتیازو ، وینې ، CSF ، Skull x-ray ، CT scan ، Electrocardiography ، MRI او Electroencephalography باید ورته وشي .
[۳ ، ۴ ، ۶ ، ۱۱ ، ۱۳] .

د شپږم څپرکي بنسټیز ټکي

د- GCS ارزونه د سترګو د غړولو ، غږېدلو او د بدن دنورو غڼو د خوځښتونو د څرنگوالي له مخې ترسره کېږي .

د- GCS په ارزونه کې که ناروغ سترګې هېڅ نه غړوي نو یوه نومره ، که هېڅ غږ نه باسي نو یوه نومره او که هېڅ نه خوځیږي بیا هم یوه نومره اخلي چې ټولې درې نومرې کېږي .

د- GCS په ارزونه کې چې ناروغ شخص پخپله نورمال خوځیږي نو شپږ نومرې ، که خپله نورماله مرکه کوي نو پنځه نومرې او چې خپله نورمالې سترګې غړوي نو څلور نومرې اخلي چې ټولې (۱۵) نومرې کېږي .

- پایله دا شوه چې د GCS په ارزونه کې مونږ ناروغ له دريو بنکته او له (۱۵) نومرو پورته نه شو ارزولی .

د شپږم څپرکي پوښتنې

سم ځواب په نښه کړئ !

۱-د GCS په ارزونه کې : الف-سترگوغړولو.ب- غړېدلو . ج- خوځښتونو . د- ټول سم دي .ته نومرې ورکول کيږي .

۲-د GCS د ارزونې د پایلو پر بنسټ کولی شو چې : الف- د ناروغی د درملنې تگلوری . ب- انذار . ج – دواړه . د- هېڅ یو . وټاکو .

۳-په Decorticate حالت کې : الف-لاسونه د قبض په حالت کې وي. ب- د دماغو د قشر رنځمن کېدل په گوته کوي .ج – دواړه سم دي . د – هېڅ یو .

۴-پوښتنه : Decerebrate څنګه حالت دی بیان یې کړئ !

۵-پوښتنه : د Decorticate او Decerebrate ترمنځ توپیر بیان کړئ !

اووم څپرکی

عصبي انځور اخیستل

د دې لپاره چې ناروغي وختي تشخیص او درملنه یې وشي او د وخت د بېخایه له منځه تللو او بېخایه لگښت مخنیوی شوی وي نو اړینه گڼل کیږي چې ناروغ ته د هغو رادیولوژیکو کتنو سپارښتنه و شي چې وړ وي ، نو د دې موخې د تر لاسه کولو لپاره باید دې چې د هرې رادیولوژیکې کتنې د سپارښتنې ځای او اغیزمنتوب په لاندې ډول سره په گوته شي .

ډاکټران د څارنې لپاره هغه ناروغان چې عصبي اعراض لري د گڼ شمېر زیاتېدونکیو د انځور اخیستلو له غورویو سره مخ کوي چې CT, computed tomography (CT), CT angiography (CTA), perfusion CT (Pct), magnetic resonance imaging (MRI), MR angiography (MRA), functional MRI (Fmri), MR spectroscopy (MRS), MR neurography, او پرفیوژن MRI (MRI) په ځان کې رانغاړي . په ټوله کې یوه زیاتېدونکی شمېرې عصبي لاسوهونکو تخنیکونو ته لاسرسی شته چې انجیوگرافي ، د هوا د ننه کول او د رگونو د جوړښت پلټل او نخاعي لاسوهني (مداخلې) لکه د ډېسکونو انځور اخیستل ، په غوروي سره د اعصابو رېښو ته پېچکاري کول او د ډورال د پاسه پېچکاري کول په ځان کې رانغاړي . اوسنی پرمختیاوي لکه د گڼ شمېر نښه شویو CT پر مټ انجیوگرافي او گرځنده پرمختللي MRA د سنتي انجیوگرافي تر سره کولو د لاسوهني سپارښتنه تنگه کړي اوس یوازي د هغو ناروغانو لپاره چې په دوی کې د ورو رگونو اجزاوي د تشخیص لپاره بنسټیزې وي او یا د هغو کسانو لپاره چې د درملني لپاره لاسوهنه په پلان کې وي ساتل کیږي (۱) جدول .

(۱) جدول

سپارښت شوی تخنیک	حالت	کزه
CT,MR	حاده پرائشيمال خونريزي	۱ ويني بهېدنه
MRI	تحت الحاد يا مزمنه خونريزي	
CT,CTA,lumbar puncture→ angiography	د عنكبوتيه لاندي خونريزي	
Angiography>CTA,MRA	انيورېزم	۲
CT or MRI	هموراژيکه احتشا	۳ اسکميکه احتشا
MRI>CT	نرمه احتشا	
MRI/MRA,CTA,angiography	د ثباتي او د فقراتو د شريانونو څيري کېدل	
CTA,MRI/MRA	د فقاري-بصلي شريان (اروا) بېوسي	
CTA>Doppler ultrasound,MRA	د ثباتي شريان تنگوالی	
MRI+contrast	لومړنی يا متاستاتيک نېوپلازم	۴ شکمنی کتلي دوله تخريبات
MRI+contrast	انتانات/ ايسه	
MRI+contrast	تیب شوی معافیت له محراقي موندنو سره	
MRI+/-angiography	د رگونو غیر نورمال جوړښت	۵
MRI	د سپينو جوهر و گډوډی	۶
سپارښت شوی تخنیک	حالت	کزه
MRI+ / - contrast	د ميالين د له لاسه ورکړې ناروغي	۷
MRI >CT	ديمنشيا	۸
CT (noncontrast)	بيړنی تراوما	۹ تراوما
MRI	لوخ زخم / مزمنه خونريزي	
CT(noncontrast)/ MRI	سرردی / نیم سري	۱۰
د CT چان تر پوښتنې لاندي دی + / - contrast	په لومړي ځل چې محراقي ستونځې نه وي	۱۱ جټکي
MRI with coronal T2W imaging	قسمي بېچلي / معندي	
MRI with contrast	د کوپړی د جوړو اعصابو نېوروپاتي	۱۲
MRI with contrast	د سحایا ناروغي	۱۳
MRI or CT after 4 week	عصبي ستونځه نه وي	۱۴ نخاع د نری ملا دردونه
MRI> CT	دځايي ستونځوسره	
MRI or CT	د نخاع بندېدل	
MRI or CT myelography	د ورمپره د مهر و سپانډیلوز	۱۵

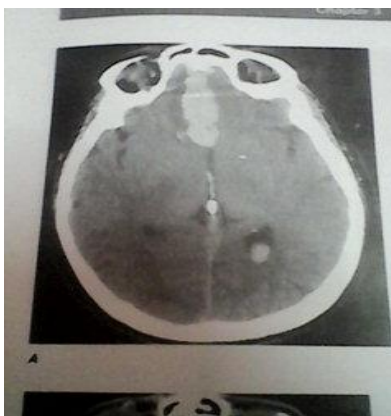
MRI+contrast,CT	انتان	۱۶
MRI+contrast> myelography	Myelopathy	۱۷
MRI, myelography/angiography	د شریانونو او وریدونو ناوره جوړښت	۱۸

په عمومي توګه د CT په پرتله MRI د هغو ضایعاتو د په ګوته کولو لپاره چې مرکزي عصبي سیستم اغیزمنوي ، په ځانګړي ډول د دې په پرتله لکه نخاعي پری ، د کوپری اعصاب او د شاتنی تشي جوړښتونو غونډې ، ډېر حساس دی . د ډیفیوژن پرمټ MR یوه داسې ګرنلاره ده چې د اوبو د مایکروسکوپیک خوځښت کموالی په ګوته کوي . د حاداسکیمیک سټروک د په ګوته کولو لپاره یو خورا ډېر حساس تخنیک دي او د انسفالیت ، اېسه او پریون ناروغی د په ګوته کولو لپاره ډېر کارول کیږي . CT همدارنګه په چټکي تیاريزي او په پراخه کچه د لاسرسي وړ ده او د هغو ناروغانو چې د بیړنی سکتې ، خونریزی او د کوپری د ننه او یا د نخاع د تراوما ترشک لاندې وي په پیل کې د ارزوني د ډېرو خوښ غوروی دی . CT همدارنګه د MRI په پرتله د هډوکو د وړو اجزاوو د لیدلو لپاره ډېر حساس دی او د تماسي اورېدو د له لاسه ورکړي لکه د کوپری د قاعدې او د کیاسما برخو د ضایعاتو په پیل کې یې سپارښتنه کیږي .

Computed Tomography Technique : د CT انځور د زیاتو برخو بېلابېل اناتوميکه څېره ده چې د کامپیوتر پر مټ تولید شوی تحلیل دی چې د X-ray د نری ګېډی پر مټ چې د بدن یوې برخې ته

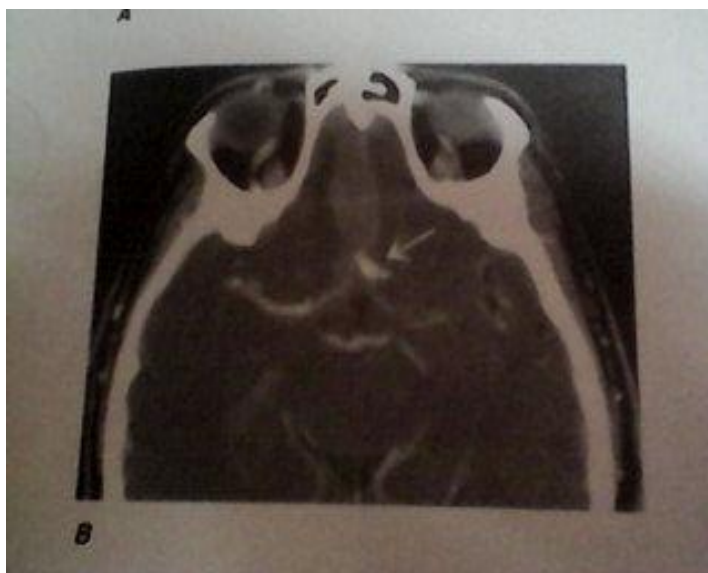تېريري په لاس راځي . داسې چې کله د X-ray ګېډی د بدن د یوې برخې د پنډوالي سره برابره شوه د ناروغ پر شاوخوا دوران خوري دا په بدن کې غوره شویو برخو ته تېريري . د X هغه وړانګې چې د بدن له خوا نه دي جذب شوي د X-ray د په نښه کوونکیو حساسو وړانګو له خوا د X-ray د تیوب په اوږدو کې په 180° زاويې سره په نښه کیږي . یو کامپیوتر د شا ته راګرزېدونکیو X-ray څخه په 360° درجو چوکاټ کې د خپرو شویو وړانګو څخه انځور اخلي . په پراخه کچه د X-ray د وړانګو کمپډل د بېلګې په ډول د هډوکي پر مټ د لوړ غلظت په څېر د نرمو انساجو د جوړښتونو په پرتله چې په لږه کچه د X-ray وړانګې نرموي او په غلظت کې ټیټ دي . د یوه انځور جوړېدل د ورکړل شویو وړانګو په کچه ، د مخامخ شوي ټوټې په پنډوالي ، د بنودلو په ساحه او دښودني داصلي

ساحې په کچه پورې اړه لري . یوه عصري CT پلټنه د داسې وړو وړو ټوټو د تیارولو سره چې پندوالی یې له ۰،۵ نه تر ۱ ملي متره پورې یا د ملي متر په اجزاوو سره چې چټکوالی یې له ۰،۵ نه تر ۱ ثانیې پورې د یوې ټوټې لپاره وي چې د دماغو بشپړه کتنه له ۲۰ نه تر ۶۰ ثانیو پورې بشپړیږي . ګرځنده کامپیوټري توموګرافي پلټونکی په کوم کې چې په پرلپسې توګه د CT مالومات کله چې ناروغ د X-Ray په ساحه کې وي را ټولوي . د ګرځنده پلټنې په کړنلاره کې ناروغ په پرلپسې توګه د څرخېدونکي X-Ray په منځ کې خوځیږي ، د داسې مالوماتو یوه ټولګه رامنځته کوي چې کولی شي په بېلابېلو پندوالیو ټوټو سره رامنځته شي . یواځېنې یا ګڼ شکلیزه (له ۴ - ۶۴) پلټونکي د X-Ray له سرچینې څخه په ۱۸۰ درجو سره ځای پر ځای شوي چې د ناروغ پر شاوخوا لوله کې په یوه وار سره په څو ټوټو پای مومي . دا ګڼ کشفوونکيو درلودونکي پلټونکي د راتلونکو کتنو لپاره وخت لنډوي او د رګونو د اناتومی یا جوړښتونو او د دماغو د پڼه کولو ارزونه ګړندی کوي . (۲۰ او ۲۱ شکلونه) .

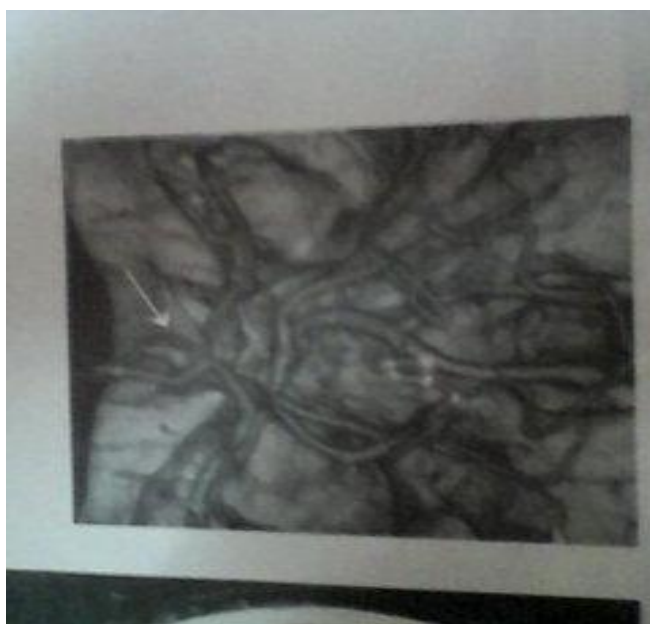

(۲۰ الف) شکل .

د دماغو د قدامي شراينو د انیورېزم د څیړي کېدو CT انجیوګرافي (CTA) رابښي . یو ۴۵ کلن سړي چې د سردردې سره راغلی دی . د (الف) د کثیفه توکو پرته CT د بطیناتو د ننه ، د عنکبوتیا لاندې او د جبهې فص خونريزي رابښي . (ب) د CTA یوه برخه د دماغو د قدامي شریان ترشک لاندې پراخوالی رابښي چې په ویکتور سره ښودل شوی دی . (ج) له دريو اړخونو څخه جوړ او داسې برابر شوی چې دماغي قدامي انیورېزم ته متوجه وي او د رګونو سره د دوی لوری او اړیکي رابښي چې د ویکتور پر مټ ښودل شوي دي . د CTA انځور د ۱ ملی متر په پندوالي د ګرځنده پلټونکو پر مټ د مایعاتو د پرفوژن یا کثیفه توکو د ورید د ننه د ورکړي پر مهال اخیستل شوی دی .

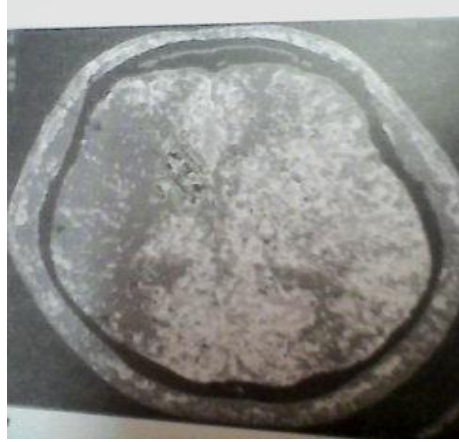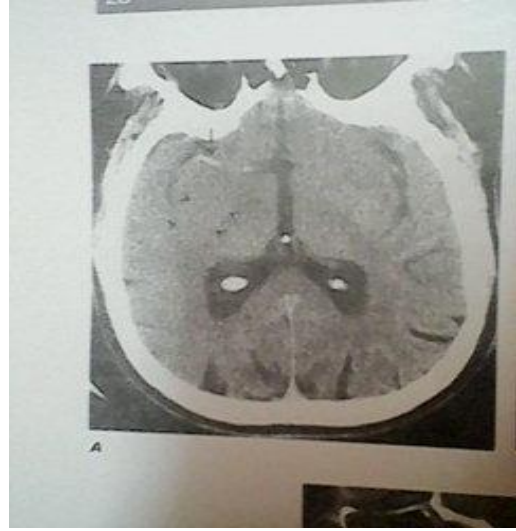


(۲۰ ب) شکل .

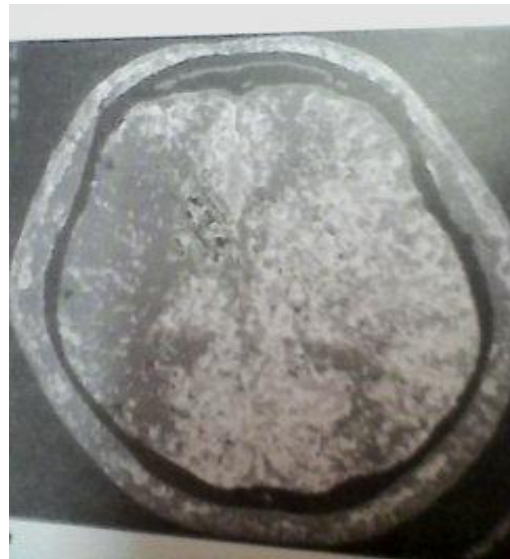

(۲۰ ج) شکل .

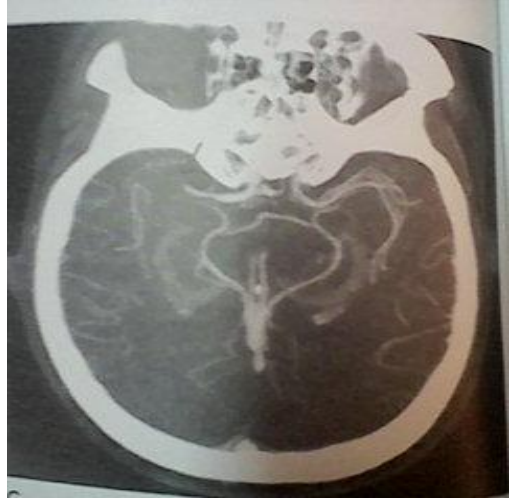
د گنوکشفونکیوپلټی بښېگنې د پلټې د وخت کموالی ، د ناروغ او د هغه د غړو د خوځښت کموالی ، او د دې وس ورکړه چې د ورید د ننه د کثیفه توکو د انفوزن پر مهال خوځنده انځورونه لاسته راشي چې کېدی شي د رگونو د جوړښت لپاره د کثیفه توکو پر مټ د انجیوگرام او پرفوزن CT لپاره وکارول شي . (۲۰ ب او ۲۱ انځورونه) .



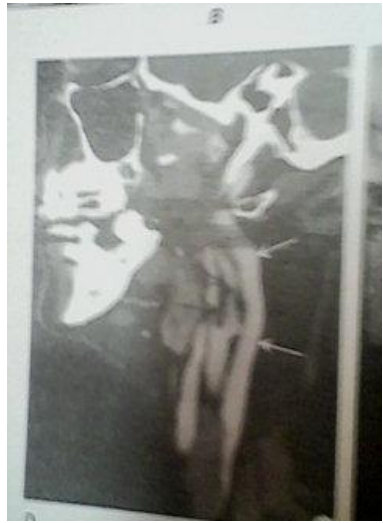(٢١ الف) انخور.



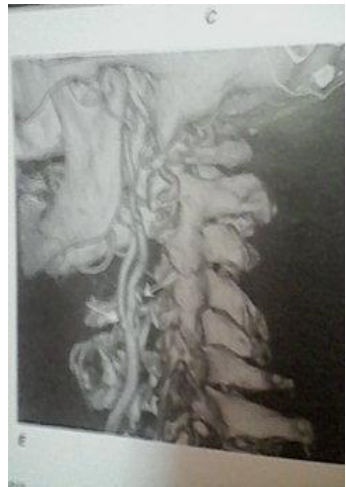(٢١ ب) انخور.



(٢١ ج) انځور .



(٢١ د) انځور .



(۲۱ ه) انځور .

(۲۱) شکل : یو ۴۹کلن سری چې د ورمبره د ناڅاپي درد او د کیني خوا کمزوري فلج دی .

الف : محوري له کثیفه توکو پرته CTscan د دماغو د منځني شریان د ننه لور کثافت رابښي چې د ویکتور پر مټ بنودل شوی چې د لږ ټیټ کثافت سره چې د نخامیه غدې ښی خوا پوښي یو ځای وي (د ویکتور په سرکي لیدل کيږي) .
ب : د منځني لېږد موده د پرفورژن CT د څیرني له مخي چې د یوې ټوټې څخه په عین ځای کې د ۴۵ انځورونو د اخیستلو په وخت کې د ۴۰ ملي لیټرو کثیفه توکو د زرق کولو پر مټ تیاریري حسابیږي . د منځني لېږد مهال په ښی نیمه کره کې اوږد دی چې د ویکتور پر مټ بنودل شوی دی .

ج : محوري اعظمي شدید خپړوی له CTA څخه د Willis دایري ته د دماغو د نیردي منځني ښي شریان بیړنی بندښت رابښي چې په ویکتور سره بنودل شوي ده . د اروا (پښی) بیا پر ځای کې د بندښت په لیري ساحه کې لیدل کيږي همدارنگه ناروغ د ښی قاعدوي غوټي احتشا (مریڼه) زغملې ده .

د : په ښي داخلي ثباتي شریان کې سهمي بیا جوړښت . په ټیټ کثافت سره د شحمیاتو خورند پلاکونه چې په ویکتور سره بنودل شوي دي د داخلي ثباتي شریان لومن تنگوي په تور ویکتور سره بنودل شوي دي . داخلي جوگولار ورید په سپین ویکتور سره بنودل شوی دی .

ه : د دري اړخیزه CTA انځورونه (بېلابېل ناروغان) د داخلي ثباتي شریان کلسیفیکېشن او تنگوالی رابښي . چې د انټروسکلېروټیکو ناروغیو سره یوځای سیر کوي .

CTA شوني ده چې په راتلونکي کې په دريو اړخونو کې لکه د (۲۰ ج انځور) په ډول انجیوگرام وښيي . CTA همدارنگه په پرمختلونکي ډول د ثباتي شریان د دوو ښکرو کېدلو او د کوپړۍ د ننه د شریانونو او وریدونو د جوړښتونو د ارزونې لپاره کارول کيږي . د ورید د ننه کثیفه توکي د مخه یا د CT د کتنې پر مهال د رگیز جوړښت د پېژندلو او ددې لپاره چې د ویني او دماغو د مانعي (BBB) نیمگړتیاوي په گوته کولو لپاره کوم چې د تومورونو ، احتشاوو او انتاناتو سره یو ځای وي ورکول کيږي . په نورمال مرکزي عصبي سیستم کې د کثیفه توکو له ورکړي وروسته یوازې رگونه او جوړښتونه (لکه نخامیه غده ، د کورویید ضفیره او ډورا) د دماغو- ویني مانعه (BBB) قفل کوي . په ایوډین مشبوع شویو کثیفه توکو کارونه د الرژیک غیرگون او برسېره پردې زیات لگښت او وړانگي اخیستني خطر لېږدوي . لکه څنگه چې د کتلوي ضایعاتو د ځانگړتیاوو د په گوته کولو لپاره د CTA کتنه بنسټیزه اړتیا ده د کثیفه توکو د کارونې پرېکړه بایدې دي تل په ډېرې پاملرنې سره وشي .

استطابات (Indications) : د دماغي او نخاعي تراوما ، ترشک لاندي
Subarachnoid hemorrhage او د انتقالی لارو د کونوالی د ارزونې لپاره CT
لومړنی غوره کتنه ده (۲۰ شکل) . CT د کوپړۍ د قاعدې ، د سترگو د جوف او د
شمزۍ د تیر د هډوکین جوړښت د ارزونې لپاره د MR بشپړوونکی دی . په نخاع کې CT
په هغو ناروغانو کې چې د نخاع تنگوالی یا سپانډیلوز ولري گټور دی مگر MRI له دې
امله چې عصبي نیمگړتیاوي ولري ډېرې وختونه ترسره کيږي . CT همدارنگه شوني ده
چې د cisternography (د کوپړۍ د ننه وړو سینوسونو ارزونه) چې د دماغي –
نخاعي مایع د فېستول همدارنگه د نخاعي او عنکبوتیا لاندي تشو (myelography) د
ارزونې لپاره د کثیفه د ورکولو وروسته ترسره شي .

اختلاطات (Complication) : CT خوندي ، ژرتسره کېدونکي او د ډاډ وړ ده . په هره يوه کتنه کې د وړانگې سره مخ کېدل له ۳ نه تر ۵ cGy پورې دي . کله چې د ماشومانو انځور اخلي بايد پاملرنه وکړي چې د وړانگې سره مخ کېدل کم کړي . د ورید د ننه د کثيفه توکو د ورکړې يې خورا ډېر اختلاطات يو ځای پېښيږي . د کثيفه توکو دوي پراخي ډلې ايونیک او غير ايونیک کارول کيږي . همدارنگه ايونیک توکي په پرتليزه توگه خوندي او کم لگښته او دوی همدارنگه د غبرگون د زياتو پېښو او جاني عوارضو سره يو ځای وي . په پای کې ايونیک توکي په پراخه کچه په غير ايونیکو مرکباتو عوض شوي دي (۲ جدول) .

په هغه ناروغ کې د ورید د ننه د کثيفه توکو د کارونې لارښود چې د پښتورگو دندې يې ويجاړې وي .

(۲) لمير جدول .

توصيه	دسيروموکريپاتينين مايکرومول/ليتر (ملي گرام /ديسي ليتر) ^a	گنه
دواړه ايونیک او غير ايونیک د 2mg/kg په کچه ټول ۱۵۰ ملي ليتره .	<133 (< 1.5)	۱
غير ايونیک ډيابتيک هايپرايتونه 1mg/h×10h غير کثيفه CT دې ورته وشي يا د غير ايونیکو کثيفه توکو MRI که چېرې اړتيا وه ورته تر سره شي .	۱۳۳-۱۷۷ (۰.۵ - ۱ تر ۰ . ۲)	۲
يوازې غير ايونیک که چېرې اړتيا وه (د پورته په څېر) په ډيابت ناروغانو کې استنباب نه لري .	۱۷۷-۲۲۱ (۰ ، ۲ - ۲ ، ۵)	۳
يوازې د په هغو ناروغانو کې چې تر ډياليز لاندي وي په ۲۴ گريو کې د ورید د ننه غير ايونیک کثيفه توکي ورکړل شي .	>۲۶۵ (> ۳ ، ۰)	۴

a ډېر خطر په هغو ناروغانو کې دی چې د کريپاتينين کچه يې لوړيږي . يادونه : د CT

کامپيوټېد توموگرافي ، MRI مقناطيسي اهتزاز انځور اخيستل دي .

د کثيفه توکو نفروپاتي ښايي د هېمو ډيناميک بدلونونو په پايله کې د پښتورگو د توبولونو د تنگوالي ، د ژونکو د تخريب او يا د کثيفه توکو په وړاندې د معافيتي غبرگونونو په څېر رامنځته شي . د ۴۸ گريو په موده کې د سيرومو د کريپاتينونو يو لوړوالی د 85µmol/L (1mg/Dl) په کچه د کثيفه توکو د ورکړې وروسته د کثيفه توکو د نفروپاتي په څېر پېژندل کيږي همدارنگه بايد دي د پښتورگې د بيړنۍ بېوسې نور لاملونه و پلټل شي .

اندار دېر ځله په زړه پورې دي که چېرې د سيرومو د کرياتينونو کچه له يوې نه تر دوو دوو اونيو پورې اساسي کربني ته راوگرزي . د کثيفه توکو د نفروپاتي د خطر لاملونه : لور عمر ، د پښتورگو مخکېنيو ناروغيو شتون ، ديابت ، ديهيدرېشن او د کثيفه توکو لوړ دوز په ځان کې را نغاري .

د شکرې ناروغان او هغه کسان چې د پښتورگو خفيفه بېوسي لري د کثيفه توکو د ورکړې تر مخه بايدې چې پوره مايعات ور کړل شي . همدارنگه بايدې چې په دېرې پاملرني سره دعوضي انځور اخيستني لکه د MRI تخنيک ورته و ټاکل شي . برسېره پردې څو توکي چې سوډيم باي کاربونېټ او N-acetylcysteine داسې بنودل کيږي چې کله د کثيفه توکو له کارونې د مخه و کارول شي د کثيفه توکو د نفروپاتي خطر کموي . غير ايونيک ، د تيبټ اوزمولار چاپېريال د پښتورگو د ويني په جريان کې دېرې لږې غيرنورمالتياوې او د اندوتيلال ژونکو لږه ويجاري رامنځته کوي مگر په هغه ناروغانو کې چې په خطر کې دي بايدې چې په پاملرني سره و کارول شي (٣ جدول) .

د غير ايونيک کثيفه چاپېريال د کارولو استنبابات

(٣) جدول .

د کثيفه چاپېريال لومړني سرچپه غيرگون د تودوالي ، د رنگ سره کېدلو يا د زړه بدوالي يا کانگو سره يو ځای وي .
استما يا د سرو نوره سختې (جدي) ناروغی .
د ناڅرگندو الرژيو (د سټېروبيد پر مټ مخکېني درملنه /د انټي هستامينيکو توصيه) .
له دوو کالونو کم عمره ماشومان .
د پښتورگو بېوسي يا ($2.0\text{mg/dL} > 177\mu\text{mol/L}$) کرياتينين .
د زړه وظيفوي ستونځې چې اوسنی يا نيردي وظيفه ويجاروونکي ، شديده اريتميا بېثباته صدري حناق (د ټټر درد) ، اوسنی د زړه د عضلي مړينه او د سږي د شريان د فشار لوړوالی په ځان کې رانغاري .
د شکرې ناروغي .
شديد احمقوب .

نوره جانبي عوارض نادر دي او په ټول بدن کې د تودوالي ، او د ايويډين لرونکي کثيفه توکو د ورکړې پر مهال د فلزي خوند احساس په ځان کې رانغاري . د وريد د ننه د کثيفه توکو په وړاندې انافلاکتيک غبرگونونه که څه هم نادر دي خو خورا شديد جانبي عوارض او دهغه پراخوالی له لږې ساه لنډی څخه بيا تر برانکوسپازم ، بيړنی انفلاکسيا او مړينه دي . د دې الرژيکو غبرگونونو پاتوجېنېزس په بشپړ ډول نه دی پوهول شوی . مگر دا برسېره شوي چې د مدياتورونو افراز لکه هستامين ، د انټيجن او انټي بادي غبرگون او د

کامپلېمنتونو فعالېدل په ځان کې رانغاړي . په هغه ناروغانو کې چې غیر ایونیک محلولونه اخلې شدید الرژیک غبرگونونه په %0.04~ کې لیدل کېږي چې د هغو څخه چې ایونیک محلول اخلې شپږ ځلې کم دي . د خطر لاملونه د کثیفه توکو سره مخکېنې غبرگون ، دخوړو الرژي د صدفې ماهي سره او ناڅرگنده (استما او لوړه تبه) په ځان کې رانغاړي . په داسې ناروغانو کې یوه غیرکثیفه CT یا د MRI عملیه باید د کثیفه توکو د ورکړې د بدیل په توګه ورته ترسره شي . که چېرې ایوډین لرونکي کثیفه توکي مطلق اړین وي یو غیرایونیک توکی باید د درملنې د مخه د ګلوکوکورټیکوئید او انټي هستامینیکو سره یوځای و کارول شي (۴)جدول .

(۴) جدول .

د کثیفه توکو د مخکېنې الرژي لرونکو ناروغانو د لومړنۍ درملنې لارښودنې
دکتنې څخه ۱۲ ګری تر مخه Prednisone,40mg PO or methylprednisolone,32mg PO
له کتنې څخه دوی ګری تر مخه Prednisone,40mg PO or methylprednisolone,32mg PO And Cimetidine,300mg PO
سملاسي د کتنې تر مخه Benadryl,50mg IV(alternatively can be given PO 2h د کتنې د مخه باید ورکړل شي).

د ایوډین لرونکو کثیفه توکو سره غبرګون ښودونکي تل د کثیفه توکو لرونکي MR په وړاندې چې د ماهي د تېلو پربنسټ ولاړ وي غبرګون نه ښيي همدارنګه دا ښايي چې په دې کړنلاره مقناطیسي اهتزاز په بیولوژیکو انساجو کې د هایډروجن د پروټونونو ترمنځ یو پېچلی خپل منځي عمل دی او د مقناطیسي ساحې یو حالت (مقناطیس) دی او انرژي د په وړانګو لرونکو فریکوېنسیو کې (Rf) ځانګړي فریکوېنسی څرګندوي چې د هغې کړۍ له خوا چې د بدن د خوښې وړ په یوه برخه کې ځای په ځای شوي ده را منځته کېږي . فضايي ځای نیونه د اساسي مقناطیس پر شاوخوا د مقناطیسي جریان پر مټ رامنځته کېږي کوم چې په انځوریز حجم کې د مقناطیسي ساحې په منځ کې واړه بدلونونه را منځته کوي . د هایډروجن د پروټونونو د انرژي حالت د Rf پرمټ لوړېږي کوم چې د مقناطیس غښتلي ساحې ته یوه ځانګړي فرېکوېنسي ورکوي . چې وروسته بیا انډولیز انرژیک حالت ته (د

پروتونونو د استرخا حالت) ته راگرزي چې د Rf د انرژي په رامنځته کېدو پای مومي (echo) کوم چې د هغې حلقې پر مټ چې د Rf څاپې تولیدوي په نښه کېږي . echo په هغه جوړښت کې چې د MR د جوړولو لپاره کارول کېږي په څلرم وار انالایزس سره انځورجوړوي . د MR انځور له دې امله د هایدروجن د پروتونونو د گډون کولو او د هغو سپگنالونو د شدت سره یوځای چې د هایدروجن د دواړو کثافتونو سره ورکړل شوي دي لکه څنګه چې د استرخا وخت یې سره توپیر لري ، د هایدروجن پروتونونه په بېلابېلو مالیکولونو کې (لاندې یې وګورئ) .

د T1 او T2 د استرخا وختونه : په نادر ډول د پاشل شویو پروتونونو د انډول کرښې ته بېرته راګرزېدلو ته د Relaxation rate وایي . د استرخا کچه د نورمالو او پتالوژیکو انساجو ترمنځ توپیرکوي . په یوه نسج کې د هایدروجن د پروتون د استرخا کچه د ځایي شاوخوا مالیکولونو او اټوميکو ګاونډیانو له خوا اغیزمنیږي . د استرخا دوی کچې T1 او T2 د انځور د سپگنالونو شدت اغیزمنوي . د T1 د استرخا وخت هغه مهال دی چې د ملي ثانيې پر مټ اندازه کېږي چې د ۶۳٪ د هایدروجن پروتون لپاره چې د نورمال انډول حالت ته راوګرزي ، په داسې حال کې چې د T2 استرخا هغه وخت دی چې ۶۳٪ پروتونونه چې د ځان سره داسې غبرګون وښيي چې د نیردې پروتون سره خپل منځي اغیزه وکړي . د بېلابېلو انساجو او د انځور د کثافت ترمنځ د سپگنالونو شدت کېدې شي د لاسته راغلیو پارامترونو د بدلون پر مټ وښیو لکه د Rf د څاپو ترمنځ فاصله په TR او د Rf د څاپو او سپگنال د اخیستلو ترمنځ وخت د TE په نوم وښیو . ځکه د پراخ T1 (TIW) انځورونه ورته ویل کېږي چې د TR او TE په پرتلیز ډول په لنډ ساتلو سره په لاس راځي . پراخ T2 (T2W) انځورونه د اوږده TR او TE وختونو د کارولو پر مټ رامنځته کېږي . شحمیات او تحت الحاده خونریزي د T1 استرخا لنډه کچه لري او د TIW په انځورونو کې د لوړ سپگنال شدت لري . هغه جوړښتونه چې ډېرې اوبه لري لکه د CSF او اذیما غونډې د T1 او T2 د استرخا اوږده کچه او د TIW په انځورونو کې د ټیټ سپگنال شدت او د T2W په انځورونو کې د لوړ سپگنال شدت لري (۵ جدول) .

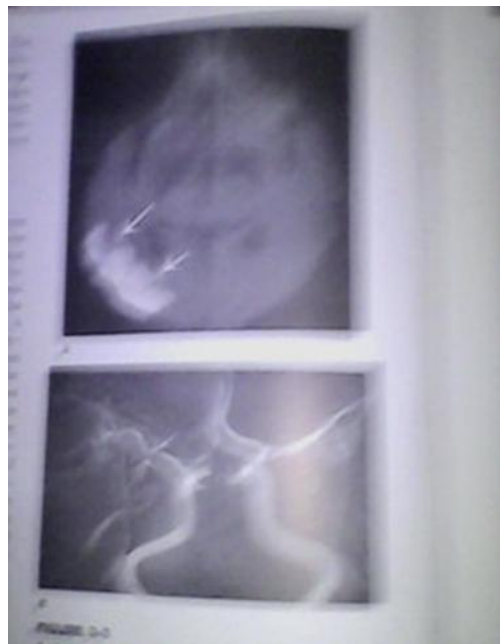(۵) جدول

ځینې دودیز سختوالي په T1 او T2 کې پراخه MRI موندني

د سپگنالونو شدت

EDEMA	BRAIN	FAT	CSF	TE	TR	انځور
ټيټ	ټيټ	لور	ټيټ	لنډ	لنډ	T1W
لور	لور	ټيټ	لور	اوږد	اوږد	T2W

يادونه : TR د Rf د فرېکوپنسيو د څاپو تر منځ فاصله او TE د Rf د څاپو او د سپگنالونو د اخیستلو ترمنځ فاصله ، CSF دماغي-نخاعي مايع ، T1W او T2W د T1 او T2 پراخوالي رابڼي . الف - شکل .

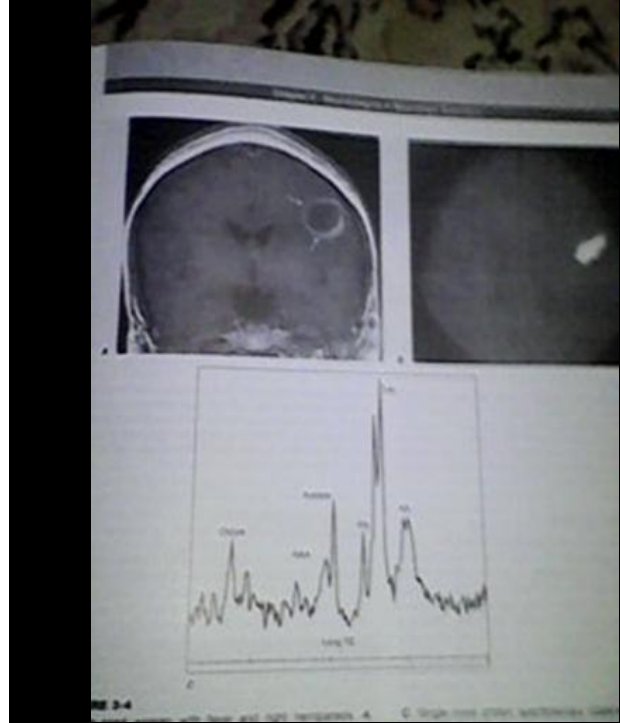


ب

(۲۲) شکل : الف : يو ساده اپکوڅپور پراخ MR انځور يوه پراخه کمه شوي منتشره ساحه چې له بيړنی دماغي اسکيميا نه جوړه ده چې په ويکتور سره بنودل شوي او په بني شاتني جبهې-صدغي لوب کې ځای پر ځای ده . لږ شوی انتشار د حجروي مسموميت پرمټ رامنځته شوی او خورا ډېر د دماغي بيړنی احتشا سره يوځای وي .

ب : د ويليس د دايري په منځ کې د روښانه MR انجيوگرافي وخت دی چې په لوړه درجه سره د کين منځني دماغي شريان د دوه ځايه کېدو په ځای کې تنگوالی رابڼي .

خره ماده د سپینې مادې په پرتله له ۱۰ نه تر ۱۵٪ پورې زیاتې اوبه لري کوم چې په MRI کې دهغه په زیات کثافت کې لیدل کیږي (۲۲ شکل) . د T2W انځورونه د T1W انځورونو په پرتله ادیما ته ډېر حساس دي ، د میالین له لاسه ورکړه ، احتشا او مزمنه خونریزي د پراخ T1 انځور اخیستلو پرمهال تحت الحادي خونریزي او د شحمیاتو لرونکو جوړښتونو لپاره ډېر حساس دي . د MR بېلابېلې پراخي ځایې شته او هه یوه کېدی شي چې په بېلابېلو سطحو کې راشي (۲۲ ، ۲۳ ، ۲۴ شکلونه) . د یوه وړ پروتوکول غوروی چې کلینیکي پوښتنو ته خورا ښه وای ورکړي په یوه سمه کلینیکي تاریخچه او د معاینې په توصیه پورې اړه لري . د مایعاتو د نرموالي بدلونونه بېرته پرځای کېدل (FLAIR) یوه کارېدونکي پراخه څاپه ده چې د T2W انځورونه تولیدوي په کوم کې چې د CSF نورمالي لوړ شدت لرونکي ځایې لاندې کیږي (۲۴ الف شکل) . د FLAIR انځورونه د CSF په منځ او یا د هغې سره پیوست ضایعاتو د په نښه کولو لپاره د نخاع د ستانډرد اېکو انځورونو په پرتله ډېر حساس دي . د اېکو گرزنده انځور اخیستل په وینه ، کلسیم او هوا کې د د مقناطیسي کېدو لپاره خورا ډېر حساس دي او په هغه ناروغانو کې توصیه کیږي چې دماغي تراوماتیک زخمونه ولري . د MR انځورونه کېدی شي چې په سهمي ، کورونال ، محوري یا کړو پلانونو کې د ناروغ د وضعیت له بدلون پرته رامنځته شي . هر پلان د بېلو سلسلو د ترسره کولو اړتیا پیداکوي چې له ۱-۱۰ دقیقو پورې پایښت مومي . د دريو ساحو حجم لرونکي انځور اخیستل همدارنگه د MRI شوني دي چې د یوې اندازې مالوماتو پای مومي چې کېدی شي د ورکشاف په هره خوا کې جوړ چې د ټاکلو ناروغیو پروسه روښانه کوي .



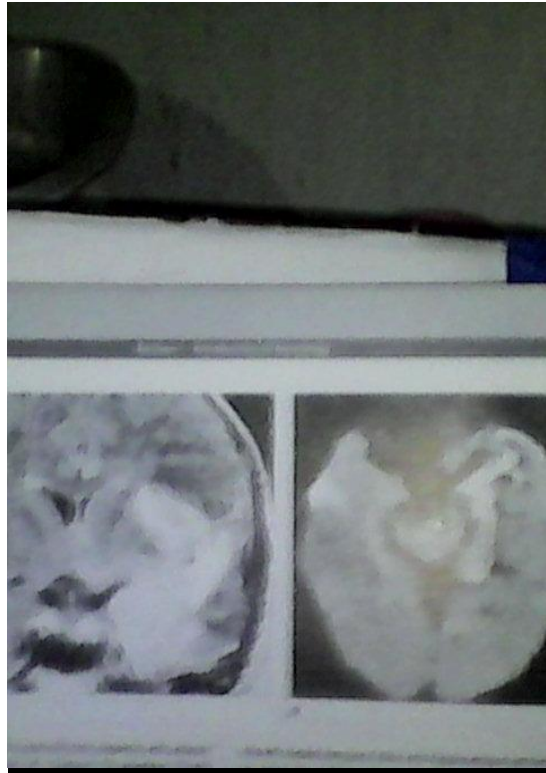(شکل ۲۳) دمنځني عمر بڼځه چې تبه او د بدن د بڼی خوا لږ فلج لري .

الف – د کثیفه توکو وروسته د **T1** پراخ انځور یوه حلقه رابڼیې چې یوه کتله یې په کین فرانتال لوب کې چاپېره کړي ده او په ویکتور سره ښودل شوي ده .

ب – محوري منتشر پراخ شوی انځور معند خپروی د افت په منځ کې (د لوړ سپگنال شدت) رابڼیې . معند خپروی داسې یو جوړښت دی چې په لوړه کچه د ماغي اېسه څرگندوي .

ج – د ساده ډول پروټون سپیکټروسکوپي د **TE ۲۸۸** ملي ثانویو سره تر سره کيږي . برسېره پردې د **N-acetylaspartate** (**NAA**) د پیک د کمولو لپاره ، غیرنورمالي څوکی اسیتات ، الاینین (**Ala**) ، لاکتات (**Lac**) او امینو اسید (**AA**) د

ليدلو ور دي په ځان کي رانغاړي . دوی د دماغی اېسی په لوره بېمانه ښودونکي دي . په بېویسي کي سټریپټوکوکال اېسه پیژندل



شوي ده

(۲۴) شکل - هرپېس انسېفالیت .

يو ۴۰کلن سړی د رواني حالت له بدلون او تېي سره راځي .

الف – يو کرومال د T2پراخ شوي FLAIR انځور پراخوالی او د لوړو سپېگنالونو شديدوالی چې کين انسي صدغي فص ، د انسولار قشر او کين سپېگولاتا ژيروس په ځان کي رانغاړي رابښي .

ب – منتشر پراخ شوي انځورونه د لوړو سپېگنالونو چې يو معند خپروي چې کين انسي صدغي لوب او هايپو کامپاس رانغاړي شدت ښودونه رابښي چې په ویکتور سره ښودل شوي ده . دا په خورا زیاته کچه له عصبي ويجاړيو څخه جوړ او شوني ده چې په انتاني او التهابي انسېفالیتونو کي او بېرنی احتشا کي وليدل شي . د پوليميراز د ځنځير غبرگون د CSF ارزونه هرپېس انسېفالیت هوکړه کوي .

Case courtesy of owley , MD,University of Wisconsin.)

. (Howard R

د MR کثيفه توکي

د درنو فلزاتو اجزا په مايع شکل سره په اوس مهال کي د ورید د ننه توصيه کيزي د MR د کثيفه توکو بنسټ جوړوي . دا غورين توکي د مقناطيس پر شاوخوا توکي دي چې داسي مانا ورکوي چې د T1 او T2 د استرخا وخت په نيږدې ساحه کي د اوبو د پروتونونو پر مټ

راکموي چې د **T1W** په انځورونو کې په لوړو سپېڅنالونو او د **T2W** په انځورونو کې په ټیټو سپېڅنالونو پای مومي (چې وروسته اغیزمن ځایي تمرکز اړینوي په دودیز ډول د **bolus** په شکل) څرگندیږي . د دې پر خلاف په ایوډین مشبوع شوي کثیفه توکي او د کثیفه توکو د **MR** اغیزه د ځایي هایډروجن د پروتونونو په شتون پورې اړه لري کوم چې د پام وړ اغیزې ته په رسېدو کې ډېره ونډه لوبوي . غورین توکي **DTPA** (

diethylenetriaminepentaacetic acid)

ته بدلون مومي کوم چې خوندي کلیوي اطراح ته اجازه ورکوي . په اټکلي توگه ۲ ، ۰ ، ملي لیتره د بدن په یوه کیلو گرام وزن باندې د ورید د ننه ورکول کيږي چې د یوه دوز لگښت یې ۶۰ ډالره دی . د **DTPA** غورین توکي د **BBB** له نیږدې برخې څخه نه تېریږي مگر هغه افت چې **BBB** بندوي (۲۳ الف شکل) او د دماغو هغه ساحې چې په نورمال ډول له **BBB** څخه لیرې او بېلې دي را چاپېږوي . دا توکی بڼه زغمل کيږي او د غورینو توکو پر وړاندې شدید الرژیک غبرگون نادر دی مگر رپوټ یې ورکړل شوی دی . د سرچپه غبرگون کچه په هغه ناروغانو کې چې مخکېنۍ د لږې سالنډۍ او یا استما تاریخچه ولري % ۷ ، ۳ ده همدارنگه د غبرگون کچه % ۳ ، ۶ ته په هغه ناروغانو کې لوړیږي چې د ایوډین لرونکو کثیفه توکو سره غیر وصفي الرژیک مخکېنیو غبرگونونو تاریخچه ولري . دا توکي په خوندي توگه د لویانو په څېر ماشومانو ته شوني ده چې ورکړل شي د پښتورگو بېوسي نه لیدل کيږي .

اختلاطات او مضاد استطبابات : د ناروغانو لخوا د **MRI** یوه کتنه کېدې شي چې ډاروونکي وي او د **CT** په پرتله زیات گډ کار اړینوي . ناروغ په هغه مېز باندې غزیږي چې په اوږده نري سوري کې د مقناطیس په منځ کې خوځیږي . په اټکلي توگه % ۵ وگړي د **MR** په چاپېریال کې شدید منتشر ډار تجربه کوي . دا کېدې شي چې د لږ تسکین ورکولو پر مهال د راکم شي مگر د ځینو لپاره ستونځمن پاتېږي . د **CT** پر خلاف د **MR** د سلسلې پر مهال د ناروغ خوځښت ټول انځورونه بېنظمه کوي له دې امله مرسته نه کوونکي ناروغان باید هم د **MR** د کتنې لپاره تسکین او یا په **CT** سره وپلټل شي . په ټوله کې هغه واره چې له لسو کالونو واره وي په اصل کې تل د شعور په حال کې تسکین ته اړتیا لري تر څو **MR** کتنه د گړندیوالي پرته بشپړه شي . **MRI** په هغو ناروغانو کې د دې سره چې ساحه لوړه غښتلتیا ولري په خوندي توگه ترسره کيږي (**3 to4T >**) . همدارنگه مقناطیس ته د اوسپنې-

مقناطیسی شیانو د کنبکارلو پر مت کوم چي مقناطیس ته نیږدې په ډېر شدت سره غورځول کيږي بنایي د ډېرو شدیدو زخمونو لامل شي . په همدې ډول د اوسپنې – مقناطیس د انیورېزم د کلېفت په څېر ، بنایي د مقناطیس په منځ کې غړوندی شي چې د رگونو د تخریب او ورسره د مرگ لامل شي . فلزي خارجي اجسام بنایي سترگو ته تېر شي او د سترگو د ننه د وینې د بهېدو لامل شي په دوی کې چې د فلزاتو سره د کار یا په سترگو کې د فلزي خارجي اجسامو د شتون تاریخچه ولري د سترگو د فلزي خارجي اجسامو چاڼ توصیه کيږي . د قلبي **pacemakers** (وړاندې گام اخیستونکي) ځای پرځای کول له دې امله چې د اریتمیا د پیداکولو خطر لري د **MRI** لپاره مضاد استطباب دي . ټول روغتیا څارونکي پرسونل او ناروغان باید و پلټل شي او له دې مصیبت څخه چې مقناطیس یې تل فعال لامل دی د ځان ژغورلو توصیه وشي . (۶ جدول) د **MRI** لپاره د دویزو مضاد استطباباتو نوملړ وړاندې کوي .

د مقناطیسی اهتزازاتو پر مت انجیوگرافي

د نخاع د یوه عادي **MR** غبرگون د پروټونونو د خوځښت (چې وینه او **CSF** تعقیبوي) د سلسلې سره سمون خوري د **MR** د سپگنالونو ټولگه رابښي چې د سپگنالونو له لوړ نه بیا تر ټیټ شدت پورې توپیرکوي چې د اړوند نسج په زمینه پورې اړوند ده . د نخاع د **MR** په **T1W** او **T2W** عادي انځورونو کې ، په چټکي سره د وینې بېرته راگرزېدلو کې سپگنالونه نه وي (تش – روان) وي . د وینې خورا ورو جریان لکه څنگه چې په واریدونو او یا د شریاني بندښت په لیرې خوا کې بنایي لوړ سپگنالونه وښيي . همدارنگه د ځانگړي حرکي سلسلې کارونه د درجې ورکړل شوي اېکو سلسلې په نوم یادېږي . دا شوني ده چې ترکنتي لاندې نسج کې ټیټ شدت لرونکو سپگنالونو کې د خوځېدونکو پروټونونو د سپگنالونو شدت زیات کړو . دا انجیوگرافي ته ورته انځورونه جوړوي چې کولی شي په دریو بعدونو کې د رگونو اناتومي او اړیکي روښانه کړي . **MR A** دوه تخنیکونه لکه د خوځښت کولو مهال (**time-of-flight**) یا **TOF** او د تکاتف پړاو چې په دودیز ډول کارول کيږي . د **TOF** تخنیک په اوس مهال کې د ثابتو نسجونو د لاندې کولو لپاره یوې برخې ته د وینې د ننه کېدو پر مهال چې د لوړ شدت سپگنالونه تولیدوي تر څو د ټیټ شدت سپگنالونه پیداکړي کارول کيږي لکه شریاني یا وریدي جوړښتونه بنایي راوښيي .

د مقناطیسي اهتزازاتو پر مټ د انځور اخیستنې دودیز مضاد استطبایات
Cardiac pacemaker or permanent pacemaker leads
Internal defibrillatory device
Cochlear prostheses
Bone growth stimulators
Spinal cord stimulators
Electronic infusion devices
Intracranial aneurysm clips (some but not all)
Ocular implants (som) or ocular metallic foreign body
McGee stapedectomy piston prosthesis
Omniphase penile implant
Swan-Ganz catheter
Magnetic stuma plugs
Magnetic dental implants
Magnetic sphincters
Ferromagnetic IVC filters,coils,stents-6 weeks after implantation
Tattooed eyeliner(contains ferromagnetic material and may irritate eyes)

د **TOF** د انجیوگرافي یوه ځانگړي سلسله د **MR** په نازکو یوه دېلې سره نیردې برخو (۹، ۰) ملي متره پنډې وي پای مومي کوم چې کېدی شي د یوه مېخ په څېر ښکاره شي او کولی شي چې د انجیوگرافيکو مالوماتو یوه ټولګه جوړه کړي چې کولی شي تکراري جوړ شي او په بېلابېلو سطحو او زاویو سره ښکاره شي چې ډېر سنتي (عادي انجیوگرافي ته ورته وي) (۲۲ ب شکل) . غیر متکاتفه پرمختللي **MR A** د رگونو د اناتوميکي نقشي په پرتله چې د عادي انجیوگرافي پر مټ ښودل کېږي د هغوی د اروا نقشه په لاس راګوي . د **MR A** د تکاتف پړاو د **TOF MR A** په پرتله د رامنځته کېدو اوږد وخت نیسي مګر

سربره پر دې د اناتوميکو مالوماتو په تر لاسه کولو کې د **TOF** انځور اخیستلو ته ورته دی چې کولی شي په اړوند رگ کې د وینې د بهېدو چټکوالی او لوری په لاس راځي . د بېلابېلو پارامترونو د انځور اخیستلو په غوروي سره ، د وینې د چټکوالي په توپیرولو سره کولی شي چې د غوره شوي ورید یا شریان ولیدل شي ځکه د **MR A** انځورونه جوړولی شي . د تکاتف د پړاو د **MR A** یوه ګټه داده چې د اړوند زمينې د جوړښتونو د لوړو سپګنالونو د شدت خورا ښه کمونکی (لاندې کونکی) دی . **MR A** همدانګه کېدی شي چې د کثیفه توکو د انفیوژن پر مهال په لاس راشي . اوس مهال کثیفه پر مختللي **MR A** د کوپړۍ د باندې رګیزې **MR A** لپاره ستاندرډ ده . دا تخنیک چټکه انځور اخیستنه په لاس راځي چې د ۱۵ نه تر ۲۰ ملي لیټرو د **DTPA**-ګاډولینیم د حبابونو د انفوژن د کارولو پر مهال په دريو محورونو کې د **TOF** سلسله جوړوي . ور تخنیک او د لاسته راوړلو وخت یې د حبابونو په رسېدو پورې اړوند دی چې د بريالیتوب لپاره بنسټيز دي . ګټې یې ، د لاس ته راتلو په وخت کې کمښت (یوه یا دوي دقیقې د لسو دقیقو پر ځای) او په اړوند جوړښت کې ساده والی په ځان کې رانغاړي . **MR A** د عادي انجیوګرافي د فېلم په پرتله په رنگ اخیستلو کې ټیټ دی نو ځکه د وړو رګونو د اجزاوو په نښه کولو کې لکه څنګه چې د رګونو په التهاب کې اړین دي ستونځې لرونکی دی . **MR A** همدارنګه که چېرې د وینې جریان ورو وي لږ حساس دی نو ځکه نشي کولی د بشپړ بندښت او بندښت ته نږدې حالتونو ترمنځ په توپیرلو کې د ډاډ وړ نه دی . د ناروغ یا اناتوميکو جوړښتونو له خوا خوځښت ښایي د **MR A** انځورونه بد شکله کړي او اړتيفکت جوړوي . ددې محدودیتونو په شتون سره **MR A** د کوپړۍ د باندې ثباتي او فقاري دوران په ارزولو کې ګټور ثابت شوی دی همدارنګه د کوپړۍ د ننه شریانونو او د سحایا د سینوسونو د ارزولو لپاره په لوړه کچه ارزوونکی دی . همدارنګه دا د کوپړۍ د ننه انیورېزم او د رګونو د ناوړه غیرمهاجمو جوړښتونو د په ګوته کولو لپاره ګټور ثابت شوی دی .

د غبرګون پر طرح د **MR** د انځور اخیستل (**Echo-planar MR Imaging**)

د اوسني مهال په ساقټوپرونو او په کامپیوترونو کې د لوړې چټکتیا لرونکو عمل کوونکیو په لاره لوېدلو پرمختیاوې اجازه ورکوي چې اوس په خورا زیات ګړندیتوب د دماغو **MRI** واخلو . د **EPI** **Echo-planar MRI** (**EPI**) د مالوماتو د راغونډولو لپاره د انځور په بڼه په ډېرې چټکۍ سره چالان او بندیري او په ګړندي ډول انځورونه جوړوي . د نخاع په

عادي اېکو انځور اخیستلو کې د دماغو انځورونه له ۳ نه تر ۱۰ دقیقو پورې تر لاسه کيږي . د EPI پر مټ ټول مالومات له ۵۰ نه تر ۱۵۰ ملي ثانیو کې پروسپس او انځور را منځته کيږي او د دماغو د ننه مالومات په یوه یا دوو دقیقو کې تر لاسه کيږي چې د اړتیا او خوښۍ وړ د رنګ اخیستلو په درجه پورې تړلي دي . چټک MRI د ناروغ او غړو خوځښت کموي او د ډیفوژن انځور اخیستلو ته اجازه ورکوي ، (۲۲ او ۲۴ شکلونه) ، د کثیفه توکو د ورکړې پر مهال د خپرېدو انځور اخیستل یا f MRI او ورښودونکي خوځښت تر څیرني لاندې نیسي . د پاشلو او خپروي انځور اخیستل د EPI تخنیکونه دي چې د دماغو د اسکیمیکو ترضیضاتو په وختي په گوته کولو کې ګټور او همدارنګه ورسره یو ځای د انساجو د احتشا په ښودلو کې او اسکیمیا چې د احتشا تر غښتلي خطر لاندې وي (لکه ډېره شدیدې اسکیمیا) کارول کيږي . د زیات خپروي انځور اخیستنه (Diffusion – weighted imaging) یا (DWI) د اوبو مایکروسکوپیک خوځښت ته رسیږي ، د خوځښت محدودیت په پرتلیز ډول په درانه خپروي انځورونو کې د لوړو سپګنالونو د شدت په څېر ښکاري . DWI د حادي دماغي احتشا چې له اوو ورځو کمه وي د په گوته کولو لپاره خورا ډېر حساس تخنیک دی او همدارنګه د انسفالیت او د اېسه د ټولو ډولونو لپاره کوم چې کم خپروي یا لوړ سپګنال ښيي حساس دی . د پرفوژن MRI د کثیفه توکو د چټکو پوکانو پر مهال د EPI د انځورونو لاسته راوړل دي . د پرفوژن اړوند غیرنورمالتیاوي کولی شي وپېژني . د دماغو د وینې نسبي حجم ، د لېږد منځنی وخت او دماغي اروا (پڼه) له یوه سره انځور کولی شي چې د خوښې په وړ ناحیو کې یې و شمېري . د لېږد په منځي وخت کې ځنډ او د دماغي وینې د حجم او دماغو ته د وینې د رسېدو کموالی په ځانګړي ډول په احتشا کې لیدل کيږي . د وینې د جریان د کموالی په څارنه کې د دماغو د وینې د حجم لوړوالی یا نورمالوالی ښايي هغه نسج را وښيي چې د احتشا تر خطر لاندې وي . د pMRI انځور اخیستنه همدارنګه کېدی شي د دماغي تومورونو په ارزولو کې وکارول شي چېرې چې د کوپړۍ د ننه د لومړنیو تومورونو او د کوپړۍ د باندې تومورونو او متاستازونو په توپیرولو کې ګټور ښودل شوی دی . د یوې برخې د ډیفوژن انځور اخیستنه (Diffusion tract imaging) یا DTI د ځانګړي ډیفوژن تخنیک دی چې د سپین جوهر د برخو او د دماغي زیان سره د دوی د اړیکو د ښودلو سره یو ځای وي . په د سپین جوهر په یوه برخه کې د اوبو ځانګړی مایکروسکوپیک خوځښت د ډیفوژن MR پر مټ په

نښه کيږي کوم چې همدارنگه کولی شي د سپين جوهر د فايبرونو لوری راوبښي . دا نوی تخنیک په لوړه پیمانته د دماغو د بشپړتیا په ارزونه او همدارنگه د هغو ناروغیو د ماهیت په ښکاره کولو کې چې په پټه د سپين جوهر د سمون جوړښت ويجاړوي کارول کيږي . د دماغو fMRI د EPI یو تخنیک دی چې د وظیفوي فعالیت ورورسته د دماغو د فعالو ځایونو فعالیت راښيي . د دماغو یوې ځانگړې برخې ته د اکسیجن لرونکي وینې د رارسېدو په زیاتوالي کې نیوروني فعالیت زیاتيږي چې د اوکسي هېموگلوبین او ډې اوکسي هېموگلوبین د انډول پر لږ بدلون پای مومي کوم چې په دریناژ کېدونکیو وریدونو کې له ۲٪- ۳ پورې د سپگنالونو د شدت زیاتوالی رامنځته کوي . په راتلونکي کار کې به دا تخنیک د لوړ ارزښت اغیزمن یا کلینیکي کارېدونکی وی مگر اوس مهال د عملیاتو د مخه د بدن د جوړښت د حسي او اوریدلو د قشر د ځای په گوته کول شوني دي . دا تخنیک عصب پوهانو ته په دماغو کې د هغوی د خوښي د ځایونو د ټاکلو دندو د پوهېدو اجازه ورکوي .

د مقناطیسي اهتزازاتو پر مټ نېوروگرافي (MRN)

د MR نېوروگرافي یو تخنیک دی چې په تخریش شوي ، التهابي یا ارتشاح لیدونکي عصبو کې د سپگنالونو زیاتوالي په گوته کول راښيي . دا انځورونه د شحمیاتو پر مټ له لاندې شویو گړندی نخاعي انځوراخیستلو یا د لنډو سرچپه بیا جوړو شویو سلسلو په ډول رامنځته کيږي او دوی ښايي په خورا ټینگار سره هغه اعصاب راوبښي چې د درد سندروم ته ځواب ويونکي دي . تخریش شوي یا ارتشاح لیدونکي اعصاب به په T2 W انځور اخیستنه کې لوړ سپگنالونه راوبښي .

د پوزیترون د بمباردمان توموگرافي (PET) (Positron Emission Tomography):

PET د پوزیترون د بمبارد د په نښه کولو سره د یوه راډیو نکلویډ د زوال پرمهال چې ناروغ ته پېچاري کيږي را منځته کيږي . خورا ډېر کارېدونکي برخه یې

2-¹⁸F}fluoro-2-deoxy-D-glucose(FDG)

دی کوم چې د گلوکوز یو انالوگ دی چې د ژونکو له خوا دوه ډې اوکسي گلوکوز سره په مسابقوي توگه اخیستل کيږي . د گلوکوز د اخیستلو د فعالیت گڼ شمېر انځورونه د ۴۵ نه تر ۶۰ دقیقو پورې منځته راځي . انځورونه د دماغو په نورمالو او پتالولوژیکو جوړښتونو کې د گلوکوز د ځایي فعالیت په منځ کې توپیر څرگندوي . په جداري لوبونو کې د FDG یو ټیټ فعالیت د الزایمر ناروغی (AD) سره یو ځای وي او کېدی شي چې د ډیمنشيا له

نورو ډولونو څخه د الزايمر د ناروغۍ د توپيرونو لپاره وکارول شي . FDG PET د لومړي ځل لپاره د کوپړۍ د باندې متاستاتيکو ناروغيو د په گوته کولو لپاره و کارول شوو . PET په لومړي ځل د اوږدې مودې لپاره د تومورونو او د وړانگو د اخیستلو د نکرود د توپيرونو لپاره نه دی کارول شوی .

نخاعي گراف اخیستل (Myelography)

تخنيک : ميلوگرافي د بدن د ننه د ځانگړي په اوبوکې منحل ايوډين لرونکي کثيفه وسط په ورو ورو قطني يا رقبې د اراکنوويډ تشې ته ننه کېدل په ځان کې رانغاړي . CT سکن تل له ميلوگرافي وروسته (CT myelography) د نخاعي رسی او رېښو د ښه وربښولو لپاره کوم چې په کثيفه شوي اراکنوويډ لاندې تشه کې د ډکېدلو نيمگړتياوې ليدل کيږي تر سره کيږي . په تيب دوز CT myelography په کوم کې چې CT په اراکنوويډ لاندې تشه کې په پرتليز ډول دنرم شوي توکي له لږې کچې پېچکاري کولو وروسته ترلاسه کيږي د ډېرو استطبباتو لپاره د دوديزې ميلوگرافي ځای نيونکي ده ځکه دلته د کثيفه وسط د وړانگو سره مخ کېدل کم شوي دي . ډېر نوي گڼ ښه کوونکي سکېنرونه اوس په چټکۍ سره د CT څيړنه تر سره کوي ځکه دا سهمي او کورونال پلانونه د سنتي ميلوگرافي له څرگندونو سره پوښان چې اوس مهال روټين دي .

استطببات (Indications) : ميلو گرافي په پراخه کچه د CT ميلوگرافي پرمت او MRI د نخاعي قنات او پړي د ناروغيو د تشخيص لپاره ځای نيول شوي ده (۱ جدول) . د سنتي ساده فلم ميلوگرافي پاتې استطببات تر شک لاندې سحايي يا اراکنوويډ کيستونه او د نخاعي ډوراماتر شرياني – ورېدي يا د CSF فېستولونه په ځان کې رانغاړي . سنتي ميلوگرافي او CT ميلوگرافي په هغو ناروغانو کې چې دنخاع د ستون لومړنی پيوستون او په فقاري ستون کې د سختو اجسامو د تثبيت اړوند په ټينگار سره مالومات ورکوي .

د ميلوگرافي ډېر پېښېدونکي اختلاطات دي چې په ۳۸٪ ناروغانو کې ليدل کيږي . دا اعراض د کثيفه توکو د زهري اغيزو ، د بډل په ساحه کې د CSF د شته ليکاژ يا د عمليې په وړاندې د فزيولوژيک غبرگون له امله رامنځته کيږي . د قطني بډل پر مهال وعايې – واگوسي ساينکوپ بنايي وليدل شي ، دا په مخ پورته ملاستي سره غښتلی کيږي چې د قطني بډل د ميلوگرافي پر مهال کارول کيږي . د ميلوگرافي تر مخه او وروسته د ور مایعاتو ورکړه ددې اختلاطونو پېښېدل کموي . وضعيتي سردرد (له قطني بډل وروسته سردرد)

(په لويه کې د بڼل له ساحې څخه د CSF له ليکاژ څخه چې د CSF د فشار په ټيټوالي پای مومي درملنه يې په پنځم څپرکي کې څيرل شويده . د اورېدو له لاسه ورکړه د ميلوگرافي نادر اختلاط دی . دا بنايي د کثيفه وسط د نېغ زهري اغيز پایله وي او يا په داخلي غوړ کې د CSF او پيريلمف تر منځ د فشار د انډول د بدلون له امله وي . د نخاعي پري زخمي کېدل نادر دي مگر د رقبې (C1-2) او د لوړ قطني بڼل جدي اختلاط دی . د نخاعي پري د زخمي کېدو خطر په هغو ناروغانو کې چې نخاعي تضيق يا هغه حالتونه چې د CSF حجم کموي ورسره وي خورا ډېر دی . په داسې حالتونو کې په ټيټه کچه قطني پېچکاري کول په نازکه CT يا MRI سره تعقيب يې د رقبې بڼل يو خوندي بدیل دی . بدن ته د کثيفه توکو د ننه کېدلو غبرگون يې نادر دی مگر غير انتاني سحايي التهاب او انسېفالوپاتي بنايي وليدل شي . دا حالت تل د دوزاژ اړوند او د کوپړۍ د ننه د کثيفه توکو د اراکنوئيډ لاندي تشي ته د داخلېدو سره يوځای وي . له ميلوگرافي وروسته په ۱ ، ۰ نه تر ۳ ، ۰٪ ناروغانو کې جټکي ليدل کيږي . د خطر فاکتورونه يې پخوانۍ شته د جټکو گډوډۍ او د ايوډين د ټوليز دوز له ۴۵۰۰ ملي گرامو نه زياته کارونه دي . نور رپوټ ورکړل شوي اعراض د تودوخي لوړوالی ، برسامات ، خپگان او د اضطراب حالتونه په ځان کې رانغاړي . دا جانبي عوارض بنايي د غيرايونيکو په اوبو کې منحل کثيفه توکو د ودې او همدارنگه د ميلوگرافي وروسته د سر د پورته اېښودلو او د پرېمانه مايعاتو د ورکړې پر مټ راکم شي.

په نخاع کې مداخلې (Spine Interventions) : د ملا د درد او د راديکيوپاتي ارزونه بنايي تشخيصي عملي اړيني کړي ، هڅه کيږي چې يا د ناروغ درد بيا پيدا نه شي يا کم شي د هغې سمه سرچينه په گوته کيږي . ډېسکوگرافي د ۲۲- ۲۵ guage ستنې پر مټ چې په فلوروسکوپيک ډول د فقراتو ترمنځ ډېسک کې ځای پر ځای کيږي او له هغې وروسته د ۱-۳ ملي ليترو کثيفه وسط د پېچکاري کولو له لارې تياريږي . د ډېسک د ننه فشار د کثيفه توکو د پېچکاري کولو په وړاندې د ناروغ د غبرگون په څېر ارزول او ياد دابنت کيږي . په ځانگړي ډول لږ اويا د درد نه احساس په نورمال ډېسک کې وي ، کوم چې له يوه ملي ليترو زيات کثيفه توکي يې نه وي اخيستي ، سره د دې چې فشار لوړ وي د ۴۱۵

نه تر ۶۹۰ kPa (۶۰-۱۰۰/in² پونده) وي . CT او ساده فلم له پورتنی عملیې وروسته په لاس راځي .

د غوره شوي عصب رېښه (ولي) او د ډورال د پاسه نخاعي پېچکاري کول : د پوستکي د غوره شوي عصب ولي او د اپیدورال د گلوکوکورتیکوید او اناسټیټیکو د گډولې پر مت بلاک یا ډب کول بنایي دواړه درملیز او تشخیصی په ځانگړي ډول که چېرې د ناروغ درد کم شوي وي ، وي . په ځانگړي ډول د اورېدي اغيزې لرونکیو گلوکوکورتیکویدو ۱-۲ ملي لیتره یوه برابره گډوله لکه د ۷۵ % ، bupivacaine د CT لپاره یا د فلوروسکوپیکي لارښودني لاندې د نخاع د ننه د اپیدورال تشي یا د یوه شته عصب ولي ته پیوست پېچکاري کيږي .

Angiography

تخنيک : کنتیر انجیوگرافي د هغو ناروغانو د ارزونې لپاره چې رگيزه پتالوژي په ځانگړي ډول د کوپړۍ د ننه د خورا وړو رگونو ولري توصیه کيږي . همدارنگه دا د ټولو تشخیصی انځور اخیستنو څخه د وینې په رگونو کې د کنتیر د ځای پرځای کولو پر مت د معیوبیت زیات خطر لېږدوي چې د اړتیا وړ ځای ته لارښودل کيږي د رگونو د لیدلو لپاره کثیفه توکي پېچکاري کيږي او کله چې د وینې جریان سم شوو کنتیر ایستل کيږي . د درملیز کنتیر د ننه کولو عملیه (لاندې وگورئ) د ځینو عصبي -وعایي ناروغیو د درملني لپاره یو ارزښتمن غوروی او کرنه ده . دا پرېکړه چې تشخیصی او یا درملیزه انجیوگرافي عملیه تر سره کړي د ارزونې موخي او د هغې رامنځته کوونکیو خطرونو ته ډېره پاملرنه اړینوي . د کثیفه توکو لپاره د زغم پرمختیا لپاره هغه ناروغ چې انجیوگرافي یې کيږي بایدې دي چې د عملیې د وړاندې او وروسته وړ مایعات ورکړل شي . له دې امله چې د فخذ یا وړانه دوران په دودیز ډول کارول کيږي د وړانه شریانونه بایدې دي چې له عملیې وروسته تر فشار لاندې راشي تر څو هماتوم له پراختیا څخه وساتي . د بډل شاوخوا او لیري نبضانات بایدې دي له عملیې وروسته په ډېرې پاملرنې سره وارزول شي . اختلالات شوني دي چې د وړانه هماتوم او د بنکتنیو نهایتو امبولي په ځان کې را ونغاړي .

استطبابات (Indications) : (۱) جدول د سنتي انجيوگرافي لپاره ځيني استطبابات نوملړکوي . په ډېرو استطباباتو کې انجيوگرافي CT/CTA يا MRI/MRA ته خپل ځای پرېښودلی دی ، سره د دې د کوپړۍ د ننه وړو رگونو د پتالوژۍ (لکه د رگونو التهاب) ، د رگونو د ناوړه جوړښتونو ، او انيورېزمونو او د رگونو د ننه د درمليزو عمليو ، د ارزوني لپاره تر اوسه د کارولو جوگه پاتې شوی دی .

اختلاطات (Complications) : د فخذ د غټ شريان بډل د ابحر شريان د ابحر د قوس او غټو رگونو له لارې د شا لخوا لاسرسی رامنځته کوي . د دماغي انجيوگرافي خورا ډېر ډاروونکی اختلاط ستروک دی . ترومبوز کېدی شي د کتیتر په سر يا د ننه کې رامنځته او اتېروسکلېروتيک ترومبوز يا پلاک شوني ده چې د کتیتر يا لارښودونکي سيم يا د پېچکاری کولو د قووي پر مټ بېځايه او کولی شي چې په دماغي دوران کې ليرې ځای ته ولاړ او امبولي جوړه کړي . د اسکيمیکو اختلاطاتو لپاره د خطر فاکتورونه : د انجيوگرافر د يوې برخې سره محدوده تجربوه ، اتېروسکلېروزس ، د رگونو سپازم ، د زړه ټيټ اوت پټ ، د اکسيجن د لېږد د ظرفيت ټيټوالی ، لوړ عمر ، او احتمالي نيم سري په ځان کې را نغاړي . د عصبي اختلاط خطر بېلابېل دی مگر د تېرېدونکي اسکيمیکي حملې او ستروک لپاره ۴٪ دی ، ۱٪ تلپاتې نيمگړتياوې او د مړينې لپاره له ۱ ، ۰ څخه لږ موندل شويدي . د دماغو رگيز جوړښت ته د ايونیکو کثيفه توکو پېچکاری کول که چېرې BBB د دواړو هرې يوې پټې ناروغۍ يا د هايپراوسمولار کثيفه توکي د پېچکاری کولو پر مټ سسته شوي وي کولی شي چې عصبي توکسيک شي . ايونیک کثيف وسط د غير ايونیک وسط په پرتله لږ ښه زغمل کيږي په اټکلي توگه ځکه چې دوی کولی شي چې د حجروي غشا په برېښنايي پوتانشيال کې بدلونونه رامنځته کړي . هغه ناروغان چې قاعدوي شريانونه يې واړه وېشل شوي وي کېدی شي چې د دماغو د تنې د بيا راگرزېدونکو وظيفوي ستونځو او د انجيوگرافي پر مهال د کثيفه توکو د ورو سوچه کېدو او په وروستيو کې د دماغو د اوږده مهال مخامختيا له امله د بېرني لنډمهاله حافظې له لاسه ورکړې څخه و کرېږي . په نادر ډول د کثيفه توکو پېچکاری کول د يوې انجيوگرافي پر مهال د کوپړۍ د ننه د يوه انيورېزم څيري کېدل د اراکنوېډ لاندي خونريزی لامل گرزي ، ښايي تر لوړ فشار لاندي د پېچکاری کولو پایله وي .

نخاعي انجيوگرافي (Spinal Angiography) : نخاعي انجيوگرافي بنايي د د رگونو د ناوړه جوړښتونو او تومورونو د ارزونې لپاره او هم د Adamkiewicz د شريانونو د پېژندلو لپاره د ابحر د انيورېزم د رامنځته کېدو ترمنځه توصيه شي . دا عمليه اوږده ده او په پرتليز ډول په لوړه پيمانه د کثيفه توکو کارونه اړينوي ، د جدي اختلاطاتو پېښېدل : پاراپريزيا ، د ليدلو ذهني تياره والی او غړېدو بدلون په ځان کې را نغاري ، ۲٪ د گادولينيم پرمختللي MRA په دې څارنه کې په برياليتوب سره کارول کيږي او په ځينو استطبباتو کې د تشخيصي انجيوگرافي ځای نيولولپاره همغږي کوي .

مداخله کوونکي عصبي راديولوژي (Interventional Neuroradiology) : دا په بېره پرمختلونکي ساحه د هغو ناروغانو لپاره چې سختې عصبي ستونځې لري د درملنې د نويو لارو رامنځته کوونکي ده . د لاسرسي وړ عمليې : د انيورېزم لپاره د بېلوونکي حلقې درملنه ، ځانگړي يا د شرياني – وريدي ناوړه جوړښتونو لپاره د سرپښناکو مايع د امبولي جوړونه ، د بالون انجيوگرافي ، د شرياني تنگوالي يا د رگونو د سپازم پراخوالی ، د ډورال د شرياني – وريدي فېستولونو د شريانونو د ننه يا وريدونو د ننه د امبولي جوړونه ، د ثباتي اسفنجي او فقاري فېستولونو د بالون پر مټ بندول ، د Galen وريدي ناوړه جوړښت د رگونو د ننه درملنه ، د عملياتو ترمنځه د تومور خوځښت ورکول ، د کوپړۍ د باندې د معيوبو ثباتي شريانونو سپرل ، د ترومبوز حلول ، يا د شرياني او وريدي ترومبوز مېخانيکي بيا سمونه ، په ځان کې رانغاري . له دې گډوډيو څخه يې ډېرې ناروغ د دماغو د وينې بهېدنې ، سکتې يا مړينې په لور خطر کې اچوي . د لوړو اختلاطاتو کچه يې په هغه درملنو کې چې د لوړ خطر لرونکي ناروغيو لپاره طرح شويدي موندل کيږي . په لوړه سلسله د کوپړۍ د ننه انيورېزم د جراحي ستونځې د بېلوونکيو بالونونو پر مټ درملنه شوي دي . هيگاشيدا او د پوهنځي ملگرو يې د سکتې لپاره ۴ ، ۷ ، او ۸ ، ۹ د مړينې لپاره رپوټ ورکړی دی . دا شکلونه بايد د لوړ نه لوړ معيوبيت او مړينې لپاره چې د انيورېزم د نه درملنې او جراحي نه کولو او د ورته نه رسېده سره يوځای وي وټاکل شي . دا پرمختللي الکترولايټيکه ، بېلوونکي حلقه دا کچې کموي او د دماغي انيورېزم د درملنې نوي دوران ته لارښوونه کوي . يوې اوسنۍ د دوهم ځل کتنې هڅې (ISAT) د عصبي جراحي پرمټ د سمون پر خلاف د قدامي دوران د انيورېزم د بېلوونکي حلقې پر مټ د درملنې له امله د يوه

کال په موده کې په معيوبیتونو او مرگونو کې % ۲۸ کمښت موندل شوی دی . دا دې ته پاتې کيږي چې باید مالومه شي چې د جراحي عمليې په پرتله د حلقې ونډه یا رول څه شی دی ، مگر په ډېرو مرکزونو کې د انیورېزم حلقه کول د ډېرو انیورېزمونو لپاره ستاندرډ درملنه ده . [۱۳ ، ۱۴] .

د اووم څپرکي بنسټيز ټکي

دا انځوريزې کتنې په نېورولوژي کې کارول کيږي . Computed tomography(CT) ، Angiography(CTA) ، Perfusion CT ، (Pct) ، MR spectroscopy(MRS) ، magnrtic resonance imaging(MRI) ، MR ، MR angiography (MRA) ، functional MRI(Fmri) ، neurography او پرفيوژن MRI (p MRI) .

CT- د دماغي او نخاعي تراوما ، د شک لاندي Sub arachnoid hemorrhage او د انتقالي لارو د کونوالي د ارزولو لپاره CT لومړنۍ غوره کتنه ده (۲۰ شکل) . CT د کوپړۍ د قاعدې ، د سترگو د جوف او د شمزۍ د تير د هډوکين جوړښت د ارزونې لپاره د MRI بشپړوونکي ده . په نخاع کې CT په هغو ناروغانو کې چې د نخاع تنگوالی يا سپانډيلوز ولري گټوره ده .

-نخاعي انجيوگرافي (Spinal Angiography) : نخاعي انجيوگرافي ښايي د رگونو د ناوړه جوړښتونو او تومورونو د ارزونې لپاره او هم د Adamkiewicz د شريانونو د پېژندلو لپاره بايد د ابحر د انیورېزم د رامنځته کېدو تر مخه توصیه شي . دا عمليه اوږده ده او په پرتليز ډول په لوړه پيمانه د کثيفه توکو کارونه اړينوي . د جدي اختلاطاتو پېشېدل : پاراپريزيا ، د ليدلو دهنې تياره والی ، او غړېدو بدلون په ځان کې رانغاړي ، % ۲ د گډولینيم پرمختللي MRA په دې څارنه کې په برياليتوب سره کارول کيږي او په ځينو استطبباتو کې د تشخيصي انجيوگرافي د ځای نيولو لپاره همغږي کوي .

مداخله کوونکي عصبي راديولوژي (Interventional Neuroradiology) : دا په بېره پرمختلونکي ساحه د هغو ناروغانو لپاره چې سختې عصبي ستونځې لري د درملنې د نويو لارو رامنځته کوونکي ده .

د لاسرسي وړ عمليې : د انيورېزم لپاره د بېلوونکي حلقې درملنه ، ځانگړي يا د شرياني-وريدي ناوړه جوړښتونو لپاره د سرېښناکو مایع د امبولي جوړونه ، د بالون انجيوگرافي ، د شرياني تنگوالي يا د رگونو د سپازم پراخوالی ، د دوران د شرياني – وريدي فېستولونو د شريانونو د ننه يا وريدونو د ننه د امبولي جوړونه ، د ثباتي اسفنجي او فقاري بېستولونو د بالون پر مټ بندول ، د Galen وريدي ناوړه جوړښت د رگونو د ننه درملنه ، د عملياتو تر مخه د تومور خوځښت ورکول ، د کوپړۍ د باندې د معيوبو ثباتي شريانونو سپرل ، د ترومبوزحلول ، يا د شرياني او وريدي ترومبوز مېخانيکي بيا سمونه په ځان کې رانغاړي . له دې گډوډيو څخه يې ډېری ناروغ د دماغو د وينې بهېدنې ، سکتې يا مړينې په خطر کې اچوي . د لوړو اختلاطو کچه يې په هغه درملنو چې د لوړ خطر لرونکيو ناروغيو لپاره طرح شوي وي موندل کيږي . په لوړه پرلپسې توگه د کوپړۍ د ننه انيورېزم د جراحي ستونځي د بېلوونکيو بالونونو پر مټ درملنه شوي دي .

د اووم څپرکي پوښتنې

سم ځواب په گوته کړئ !

۱- د CT scan کتنه د : الف- دماغي او نخاعي تراوما . ب- د تر شک لاندې Subarachnoid Haemorrhage . ج – دواړه سم دي . د- هېڅ يو . د په گوته کولو لپاره کارول کيږي .

۲- په لاسوهونکي عصبي راديو لوژي کې لاندې کړنلارې : الف- د انيورېزم لپاره د بېلوونکي حلقې درملنه.

ب- ځانگړي يا د شرياني- وريدي ناوړه جوړښتونو لپاره د سرېښناکو مایع د امبولي جوړونه . ج – دواړه . د – هېڅ يو . پلي کيږي .

۳- ميلوگرافي : الف- د نخاعي قنات . ب- نخاعي پړي . ج- دواړه سم دي . د – هېڅ يو . د ناروغيو د په گوته کولو لپاره کارول کيږي .

۴- پوښتنه : د CT او MRI د کارونې توپيرونه په گوته کړئ !

۵-د ماشومانو لپاره د CT زيانونه كوم دي ؟

په خورا درانيست

د پوهنتون د استادانو مېنه

د خوست ولايت

References اخځليک نوملړ

- 1-Aen H.Gulberman,M.Joseph Bruni,M.D.Clinical Hand book of Epilepsy .International Meducom 290 Stevenson street north Guelph ontario NIE 5B5 Printed in Canada. 1997.Pages:1-148.
- 2-Belal Payenda M.D.History & Physical Examination in Neurology .SAPI Publisher Peshawar Pakistan.2002.Pages:(1-12),(89-105).
- 3-Christopher G,M.D. Goetz, M.D Eric J,pappert, M.D.editors. Text book of Clinical Neurology. W.B sander's company A division Harcourt Brau and company Philadelphia.USA.1999.Pages;(1-2),(114-223),
- 4-E.I Gusev,N.N. Bogoleov,G.S Burd .editors.Cerebrovascular diseases Mir Publishers Moscow Russia .1982.pages; 54-175.
- 5-Hamesh Darwish, M.D. Psychiatric & Behavioral disorders,Sappi Publishers Peshawar Pakistan .1996 .Pages;5-16.
- 6-Harold I. Kaplan ,M.D. Benjamin J Sadock, M.D. Comprehensive Text book of Psychiatry fifth edition volum 1 Baltimore,Maryland.1989.Pages;(5-44),(146-175).

7- هونورا ژوروم نېورولوژي قسمت اول پروفيسور اعصاب چاپ پوهنتون کلود برنارد -
شهرليون فرانسه

سال ۲۰۰۲ . صفحات : ۶-۷

8- Josep G.Chusid ,M.D. Correlative Neuroanatomy & Functional Neurology 15th edition.Lange Medical Publication Los Angeles,California USA 1973. Pages;(1-60),(77-104),(186-206

9- John Green & Lan bone Understanding Neurology Copyright 2007. Manson Publishing. Pages;163-169.

10- Joshua T. Thornhill IV NMS Psychiatry fifth edition Published by Williams & Wilkins USA Philadelphia 2008. Pages;(1-10).

11-Lewis Rowland P. Timothy A.Padly .Merritts Neurology Twelfth Edition Copyright 2010.Lippincott William & Wilkins. Pages; (38-48) ,(682-702

12-Michael J,Murphy & Ronald L,Cowan.et al Blueprints Psychiatry fifth edition.Copyright by Lippincott William & Wilkins, a Wolters Kluwer business Philadelphia 2009. Pages;(54-55),(58-62),(67-69).

13- Stephen L.Hauser.et.al Harrison's Neurology in Clinical medicine Publishing Division Newyork 2006 .Pages;(15-22),(25-36),(51-66),(69-88),(103-213),(491-508).

14.Tughyan Ahmadshah MD,PhD Aguid to Radiological & Imaging Examination and Procedures including;X-ray,Ultrasound, CT scan, MRI, Nuclear Medicine and Interventional Radiology.second edition.Published by;Ahmad Printing Press,Kabul .Copy right 2012. Pages;(1- 56) .

ژوندلیک



جهان شاه (تتی) د الحاج میرزاشاه زوی په ۱۳۳۷ ل ، ل کال کې د خوست ولایت د تنیو د اولسوالی اړوند د حصارک په کلي کې زیږېدلی او په ۱۳۴۴ ل ، ل کال کې د حصارک د کلي په کلیوالي ښوونځي کې لومړي ټولگی ته شامل په ۱۳۴۶ ل ، ل کال کې د وخت د څږبن منځني ښوونځي ته تبدیل شوی چې بیا په ۱۳۴۷ ل ، ل کال کې د حصارک لومړني ښوونځي ته تبدیل شوی او په ۱۳۴۹ ل ، ل کال کې

په لومړۍ درجه فارغ شوی دی . په همدې کال د دلوې په میاشت کې د وخت د دفاع وزارت د رالیزل شوي هیات له خوا د حربي ښوونځي اووم ټولگي ته ومنل شوو او د کب په میاشت کې یې په عملي توگه د (ژ) په څانگه کې چې بهرنۍ ژبه یې فرانسوي وه او یوازې د پروجکتور پر مټ وربښول کېده په درس پیل وکړ خو له بده یا نېکه مرغه نه پوهېږم چې کومه یوه به سمه وي د ۱۳۵۰ ل ، ل کال د وري په میاشت کې د لیدلو د کمزورۍ په دلیل له حربي ښوونځي خارج شوی. د ۱۳۵۰ ل ، ل کال نه بیا تر ۱۳۵۲ ل ، ل کال پورې هم په عمومي لومړۍ درجه د میرنادرشاه کوټ له نهم ټولگي فارغ شوم . په ۱۳۵۳ ل ، ل کال کې د کابل تخنیکم او د ثانوي تخنیک لېسې ته لسم ټولگي ته د نمر و پر بنسټ د نهمو ټولگیو فارغین نیول کېدل خو له بده مرغه مور ته ناوخته خبر را کرل شوو نو ابن سینا لېسې ته شامل او په ۱۳۵۵ ل ، ل کال کې د ابن سینا له لېسې څخه فارغ شوی يم . د ۱۳۵۵ ل ، ل کال د کانکور د ازموینې په پایله کې په ۲۳۲ نمر و د کابل طب پوهنځي ته بریالی شوم . چې په ۱۳۵۶ ل ، ل کال کې یې سي بي ته شامل او په ۱۳۶۲ ل ، ل کال کې مې د ماشومانو څانگه په دوهمه درجه او عمومي پنځمه درجه پوهنځۍ پای ته ورسوله او د ماسټري دپلوم مې تر لاسه کړ. وخت د وزیرانو شورا د حکم له مخې د ۱۳۶۲ ل ، ل کال فارغان ټول عسکري خدمت ته سوق شول . د ناچاری له امله مې د وخت د کورنیو چارو وزارت په اډانه کې کې په لومړي پړاو کې ملکي او په ۱۳۶۳ ل ، ل کال کې له نظامي لنډمهاله کورس وروسته د لومړي څارن په رتبه د وخت د څاروندوی د ډاکترپه توگه د پولیسو په مرکزي روغتون کې د عقلي او عصبي په څانگه کې په دنده بوخت شوم . د ۱۳۸۲ ل . ل کال راپدېخوا د شیخ زاید د طب په پوهنځي کې د رواني – عصبي ناروغيو په څانگه کې دنده تر سره کوم .

په درانښت .

پوهندوی دوکتور جهان شاه تنی

Book Name Neurological History, Physical Laboratory
 Examination & Imagin

Author Assist Prof Jahanshah Tany

Publisher Shaikh Zayed University, Khost, Medical Faculty

Website www.szu.edu.af

Published 2017

Copies 1000

Download www.ecampus-afghanistan.org

Printed at Afghanistan Times Printing Press,
Kabul



If you want to publish your textbooks please contact us:

Dr. Yahya Wardak, Ministry of Higher Education, Kabul

Office 0756014640

Email textbooks@afghanic.de

All rights reserved with the author.

Printed in Afghanistan 2016

ISBN 978-9936-633-02-5